



**PERCORSO DIAGNOSTICO,
TERAPEUTICO E ASSISTENZIALE
PER I TUMORI DI TESTA E COLLO**

AGGIORNAMENTO 2023

realizzato con il contributo incondizionato di



L'Associazione Italiana di Oncologia Cervico Cefalica (AIOCC) è un'associazione per lo studio e la ricerca nel campo dell'oncologia cervico-cefalica che riunisce tutti coloro che sono attivamente impegnati e interessati all'oncologia del distretto cervico-facciale.

Persegue lo scopo di favorire e facilitare, attraverso iniziative scientifiche, culturali e professionali, i contatti fra quanti sono interessati ai problemi della prevenzione, della diagnosi, della terapia e della riabilitazione dei tumori e alla ricerca clinica e sperimentale in campo oncologico, relativamente all'area cervico-cefalica.

Tra i compiti istituzionali dell'Associazione sono da sottolineare:

- creare gruppi di studio per specifici settori di ricerca;
- promuovere lo svolgimento di protocolli di ricerca e di studio che coinvolgano i soci;
- organizzare congressi e corsi a carattere locale, regionale, nazionale ed internazionale;
- promuovere la preparazione teorico-pratica dei medici e degli operatori sanitari con specifici corsi di perfezionamento;
- stabilire e mantenere i contatti specifici con le altre Associazioni Oncologiche regionali, nazionali ed internazionali;
- valorizzare e tutelare la professionalità dei propri Associati;
- promuovere la formazione di gruppi di lavoro per l'emissione di linee-guida in oncologia cervico-cefalica.

L'obiettivo principale dell'Associazione è quello di curare sempre meglio i pazienti, limitando al massimo non solo le sofferenze ma anche percorsi quotidiani complessi che aggiungono disagio ai problemi legati alla malattia.

Per raggiungere questo scopo riunisce medici esperti in varie discipline tra cui chirurghi, oncologi radioterapisti e medici, radiologi e patologi.

La società inoltre riunisce gli altri esperti tra cui logopedisti, infermieri, psicologi, fisioterapisti, dietisti, assistenti sociali, scienziati di base e organizzazioni di pazienti coinvolti in ogni aspetto dell'oncologia della testa e del collo.

www.aiocc.it

FB: @aiocc-ihns

Ogni anno in Italia vengono diagnosticati più di 9.000 nuovi casi di tumori del distretto testa-collo, di cui più del 75% insorti in soggetti di genere maschile, e con un aumento del rischio correlato all'età in entrambi i sessi. Il 24% di questi tumori colpisce persone con più di 70 anni, anche se si è riscontrato un recente aumento tra le persone più giovani, dovuto probabilmente alla connessione tra infezione da papillomavirus umano e tumori testa-collo, in particolare dell'orofaringe. Le terapie oggi disponibili hanno portato la sopravvivenza media dei pazienti a 5 anni dalla prima diagnosi al 57% circa, con tassi di guarigione che vanno dal 75% al 100% per le neoplasie individuate agli stadi iniziali e senza interessamento linfonodale.

Anche se considerati nel loro insieme, i tumori del distretto cervico-facciale non presentano un'incidenza così elevata, soprattutto se confrontati con altre neoplasie, come quelle della mammella o del polmone, che, secondo i dati AIOM-AIRTUM, nel 2020 hanno interessato rispettivamente 55.000 e 41.000 persone. Inoltre, ogni diversa sede anatomica in questo distretto ha peculiarità diagnostiche e terapeutiche specifiche e si riscontra ancora un'elevata variabilità nell'approccio diagnostico, nella scelta dei trattamenti e nelle modalità e nei tempi di gestione del paziente.

AIOCC, visto il successo del primo percorso diagnostico-terapeutico (PDTA) di presa in carico del paziente, elaborato in maniera condivisa tra gli associati esperti nell'ambito delle principali discipline coinvolte e pubblicato nel 2017, e il primo aggiornamento del 2020, ha ritenuto fosse utile metterne a disposizione della comunità medica una ulteriore versione aggiornata alla luce degli avanzamenti medici e scientifici degli ultimi due anni.

Il PDTA viene proposto come strumento organizzativo-gestionale di riferimento per guidare il lavoro degli operatori sanitari, fornendo indicazioni utili nella pianificazione delle fasi di presa in carico del paziente, dal momento della diagnosi al follow-up. È stato elaborato tenendo conto delle diverse situazioni presenti sul territorio nazionale ed è quindi facilmente adattabile a ogni contesto. Il percorso si focalizza sulle neoplasie delle sei sedi anatomiche principali del distretto cervico-facciale: cavo orale, orofaringe, ipofaringe, laringe, rinofaringe, naso e seni paranasali.

Come avvenuto nelle prime due edizioni, anche in questo aggiornamento è stato utilizzato il metodo dell'evidence-based medicine, che combina la migliore evidenza scientifica all'esperienza dei professionisti. Hanno partecipato alla discussione e alla revisione dei testi esperti di diversa estrazione professionale e provenienza geografica, suddivisi in gruppi di lavoro per specialità e sedi anatomiche.

Il panel ha lavorato in collaborazione con l'Istituto di Ricerche Farmacologiche Mario Negri – IRCCS di Milano, che ha svolto un ruolo fondamentale nella ricerca e revisione della letteratura scientifica, a partire dalla quale gli esperti di AIOCC hanno elaborato gli aggiornamenti.

Il risultato di questo lavoro è nelle pagine che seguono e ci auguriamo che possa continuare a fornire un aiuto concreto per garantire ai pazienti equità di accesso a cure appropriate sull'intero territorio nazionale e una strategia per ottimizzare l'impiego delle risorse destinate alla cura di queste patologie.

Comitato Direttivo AIOCC

Metodologia della ricerca

Per l'aggiornamento del Percorso Diagnostico Terapeutico Assistenziale (PDTA) dell'AIOCC è stata condotta una ricerca sistematica della letteratura con lo scopo d'identificare tutte le possibili linee guida sull'argomento. A questo proposito sono state interrogate le seguenti banche dati: MEDLINE (Pubmed) (dal 2020 al 29 marzo 2022) ed Embase (dal 2020 al 29 marzo 2022).

In aggiunta alle banche dati, sono stati interrogati i siti web delle Fondazioni, Associazioni o Società medico-scientifiche italiane

I termini MeSH e le parole chiave sono state identificate e combinate in una stringa che ha permesso l'interrogazione all'interno delle banche dati e siti web.

Le principali parole chiave utilizzate sono state: "*Head and Neck Neoplasms*" OR "*Mouth Neoplasms*" OR "*Nasopharyngeal Neoplasms*" OR "*Laryngeal Neoplasms*" OR "*Oropharyngeal Neoplasms*" OR "*Hypopharyngeal Neoplasms*" OR "*Nose Neoplasms*" OR "*Parotid Neoplasms*" OR "*Salivary Gland Neoplasms*" OR "*Submandibular Gland Neoplasms*" OR "*Sublingual Gland Neoplasms*" OR "*Parathyroid Neoplasms*" OR "*Thyroid Neoplasms*" OR "*Nose Neoplasms*" OR "*Paranasal Sinus Neoplasms*" OR "*Lip Neoplasms*" OR "*Tonsillar Neoplasms*" OR "*Palatal Neoplasms*"

Oltre al limite temporale dell'aggiornamento, nessun altro limite è stato applicato. I lavori ottenuti come risultato della ricerca sono stati raccolti e combinati per l'eliminazione dei duplicati, con l'aiuto di un software gratuito, prima dalla fase di screening.

La ricerca, dopo eliminazione dei duplicati, ha ottenuto 1.844 record totali.

Elenco degli esperti che hanno contribuito alla stesura del documento e degli allegati tecnici

Coordinamento Scientifico: Roberto Maroldi, Presidente AIOCC

Gruppo “Diagnosi Radiologica”

Coordinatore: *Lorenzo Preda, Pavia*

Diana Aluia

Simone Caprioli

Giuseppe Cicero

Stefano Cirillo

Davide Farina

Gabriele Fondello

Caterina Giannitto

Silvio Mazziotti

Francesca Piludu

Marco Ravanelli

Antonello Vidiri

Gruppo “Trattamento Chemioterapico”

Coordinatrice: *Lisa Licitra, Milano*

Mario Airoidi

Salvatore Alfieri

Marco Benasso

Francesco Caponigro

Maria Cossu Rocca

Roberta Depenni

Daris Ferrari

Marco Merlano

Update 2022 a cura di Salvatore Alfieri e Lisa Licitra

Gruppo “Diagnosi Patologica”

Coordinatori: *Patrizia Morbini, Pavia - Maria Pia Foschini, Bologna*

Gruppo "Trattamento Radioterapico"

Coordinatori: Ester Orlandi, Pavia - Daniela Alterio, Milano

Gruppi di lavoro AIRO per stesura del testo

Gruppo orofaringe: Italo dell'Oca, Claudia Grondinelli, Rosario Mazzola, Melissa Scricciolo, Valentina Vanoni

Gruppo cavo orale: Francesca De Felice, Ida D'Onofrio, Pierfrancesco Franco, Marta Maddalo, Francesco Micicchè

Gruppo rinofaringe: Feisal Bunkheila, Marco Cianchetti, Nicola Alessandro Iacovelli, Lucio Loreggian, Sandro Tonoli, Marianna Trignani

Gruppo laringe-ipofaringe: Angela Argenone, Elisa D'Angelo, Alessia Di Rito, Giuseppe Fanetti, Stefano Ursino, Stefania Volpe

Seni paranasali: Liliana Belgioia, Francesco Dionisi, Luciana Lastrucci, Laura Marucci, Marinella Molteni, Barbara Vischioni

Gruppo ghiandole salivari: Almalina Bacigalupo, Anna Camarda, Francesca De Felice, Rossana Ingargiola, Daniela Musio

Revisori del testo: Almalina Bacigalupo, Orietta Caspiani, Mauro Palazzi, Carlo Pietro Soatti, Fabiola Paiar

Supervisori: Pierluigi Bonomo, Renzo Corvò, Anna Merlotti, Daniela Musio, Elvio Russi, Giuseppe Sanguineti

Gruppo "Trattamento Chirurgico"

Coordinatori: Valentino Valentini, Roma - Marco De Vincentiis, Roma

Gruppo orofaringe: Mario Bussi, Angelo Camaioni, Marco Guzzo, Giuseppe Mercante, Gaetano Paludetti, Raul Pellini

Gruppo cavo orale: Luca Calabrese, Franco Ionna, Enrico Sesenna, Giuseppe Spriano, Giancarlo Tirelli

Gruppo rinofaringe: Davide Mattavelli, Gabriele Molteni,

Gruppo laringe: Mohssen Ansarin, Andy Bertolin, Giorgio Peretti, Livio Presutti, Giovanni Succo

Gruppo ipofaringe: Luigi Barzan, Marco Benazzo, Armando De Virgilio, Cesare Piazza

Gruppo naso e seni paranasali: Federico Biglioli, Paolo Castelnuovo, Giovanni Danesi, Alberto Dragonetti, Silvano Ferrari

Revisione letteratura ed editing: Marco Della Monaca, Roma

Gruppo di lavoro Istituto di Ricerche Farmacologiche Mario Negri IRCCS, Gruppo Metodologico Mario Negri (GMMN)

Direttore: Giuseppe Remuzzi

Michela Cinquini, Veronica Andrea Fittipaldo

INDICE

1. CAMPO DI APPLICAZIONE.....	5
1.1 Scopo del documento.....	5
1.2 Ambito di riferimento.....	5
1.3 Popolazione di riferimento.....	5
Indicatori.....	5
2. ATTORI COINVOLTI E RESPONSABILITÀ.....	6
2.1 Professionalità coinvolte.....	6
Definizioni, raccomandazioni e requisiti.....	6
2.2 Multidisciplinarietà.....	7
Definizioni, raccomandazioni e requisiti.....	7
Indicatori.....	7
2.3 Responsabilità organizzativa.....	7
Definizioni, raccomandazioni e requisiti.....	7
Indicatori.....	8
2.4 Responsabilità clinica.....	8
Definizioni, raccomandazioni e requisiti.....	8
Indicatori.....	8
2.5 Qualificazione dei professionisti coinvolti.....	8
Definizioni, raccomandazioni e requisiti.....	8
Indicatori.....	8
3. REQUISITI MINIMI GENERALI DEL PDTA.....	9
3.1 Linee Guida.....	9
Definizioni, raccomandazioni e requisiti.....	9
Indicatori.....	9
3.2 Funzionamento del Gruppo multidisciplinare.....	9

Definizioni, raccomandazioni e requisiti.....	9
Indicatori.....	9
3.3 Tempistica della presa in carico.....	10
Definizioni, raccomandazioni e requisiti.....	10
4. FASE DIAGNOSTICA E DECISIONE TERAPEUTICA.....	10
4.1 Avvio della fase diagnostica.....	10
Definizioni, raccomandazioni e requisiti.....	10
Indicatori.....	11
4.2 Diagnostica per immagini e patologica.....	11
Definizioni, raccomandazioni e requisiti.....	11
4.3 Conclusione della fase diagnostica e decisione terapeutica...	11
Definizioni, raccomandazioni e requisiti.....	11
Indicatori.....	12
5. TERAPIE ONCOLOGICHE.....	12
5.1 Chirurgia.....	12
Definizioni, raccomandazioni e requisiti.....	12
Indicatori.....	13
5.2 Radioterapia.....	14
Definizioni, raccomandazioni e requisiti.....	14
Indicatori.....	14
5.3 Oncologia medica.....	15
Definizioni, raccomandazioni e requisiti.....	15
Indicatori.....	15
6. FASE DI FOLLOW-UP E MISURAZIONE DEI RISULTATI.....	16
Indicatori.....	16
7. INTEGRAZIONE CON IL MEDICO DI MEDICINA GENERALE (MMG).....	17

Definizioni, raccomandazioni e requisiti.....	17
Indicatori.....	17
8. MISURAZIONE DEL RISULTATO TERAPEUTICO.....	17
Definizioni, raccomandazioni e requisiti.....	17
Indicatori.....	17
9. ACCESSO ALLE CURE PALLIATIVE.....	17
Definizioni, raccomandazioni e requisiti.....	17
Indicatori.....	18
10. VALUTAZIONE FINALE DEL PERCORSO DEL PAZIENTE.....	18
ALLEGATO 1. INDICAZIONI TECNICHE	19
Obiettività clinica.....	19
Anatomia patologica.....	52
Diagnosi.....	52
L'esame istologico del campione chirurgico.....	57
Terapie oncologiche.....	63
Chirurgia.....	63
Radioterapia.....	90
Radioterapia palliativa.....	119
Reirradiazione.....	119
Oncologia Medica.....	120
Follow-up.....	133
ALLEGATO 2.....	139
ALLEGATO 3.....	140
Raccomandazioni rivolte a MMG e ai clinici coinvolti nel follow-up dei pazienti con tumore testa e collo.....	140
ALLEGATO 4	143

Tabella 1. Linee guida	143
Flow chart 1. Categorie NI-RADS Tumore primitivo T e raccomandazioni per il follow up [5].....	145
Flow chart 2. Categorie NI-RADS Linfonodi N e raccomandazioni per il follow up [5].	146
Tabella 2. NI-RADS™ Categorie di Risonanza Magnetica, Reperti e Raccomandazione per il follow up.....	147
APPENDICE.....	150
Elementi necessari per la documentazione diagnostico-terapeutica	150
Parte generale comune e a tutte le discipline.....	150
Valutazione chirurgica.....	151
Valutazione radioterapica.....	151

1. CAMPO DI APPLICAZIONE

1.1 Scopo del documento

Lo scopo di questo documento è proporre un modello di percorso diagnostico-terapeutico assistenziale (PDTA) condiviso e approvato dall'Associazione Italiana di Oncologia Cervico-Cefalica (AIOCC), società scientifica di riferimento, al fine di favorire, presso le Aziende sanitarie nazionali che assistono i pazienti di cui al punto 1.3, la redazione di PDTA strutturalmente omogenei applicabili a livello locale e che rispondano alle principali raccomandazioni e ai requisiti minimi per le fasi di diagnosi, cura, assistenza e follow-up, come riportato dalla letteratura scientifica internazionale.

1.2 Ambito di riferimento

L'ambito di riferimento del PDTA è considerato per raggruppamenti/ consorzi aziendali.

Nel PDTA devono essere indicate le Aziende pubbliche e private coinvolte nell'intero processo organizzativo-gestionale e l'area territoriale di riferimento.

1.3 Popolazione di riferimento

La popolazione che questo documento intende considerare è quella dei pazienti con tumore primitivo epiteliale del distretto testa-collo.

Per distretto testa-collo si intende il raggruppamento delle seguenti sedi anatomiche: faringe (rino-, oro- e ipo-faringe), laringe, cavo orale, fosse nasali e seni paranasali, ghiandole salivari.

Sono esclusi melanomi mucosi, sarcomi e linfomi.

Indicatori

- Percentuale di pazienti arruolati nel PDTA rispetto al totale dei pazienti eleggibili al PDTA (valore minimo 80%)
- Volume pazienti gruppo multidisciplinare (GMD)/volume pazienti PDTA (minimo 80%)
- Numero di nuovi pazienti con tumore testa-collo all'anno > 100

- Numero interventi chirurgici a scopo curativo per tumori testa e collo eseguiti in un anno > 80
- Numero trattamenti radioterapici sul distretto testa e collo eseguiti in un anno > 40
- Numero di pazienti trattati dalla struttura di oncologia medica per tumori testa collo in un anno > 40

2. ATTORI COINVOLTI E RESPONSABILITÀ

2.1 Professionalità coinvolte

Definizioni, raccomandazioni e requisiti

Nel PDTA del distretto testa-collo, tutte le figure professionali coinvolte nelle diverse fasi del processo svolgono un ruolo attivo, come indicato dalle Linee Guida di riferimento (vedi punto 3.1). In particolare, occorre identificare un Gruppo Multidisciplinare (GMD), caratterizzato dalla partecipazione obbligatoria di determinate figure professionali specialistiche (*core*), e dalla partecipazione facoltativa di altre per alcune specifiche necessità individuali di singoli pazienti (*non core*).

Del *core* devono fare parte un chirurgo del distretto testa-collo (otorinolaringoiatra o maxillo-facciale), un oncologo radioterapista, un oncologo medico e un radiologo diagnosta. Nel *non core* sono considerati l'anatomopatologo, il chirurgo plastico, l'odontostomatologo, il logopedista, il medico nucleare, il nutrizionista, il geriatra, il fisiatra, il broncoscopista, l'endoscopista delle basse vie digestive, il palliativista, il fisico medico, lo psicologo, l'assistente sociale e l'infermiere dedicato.

Anche altre figure, come gli appartenenti alle associazioni di volontariato, possono avere un ruolo nella gestione del paziente.

L'esistenza del PDTA deve essere resa nota al territorio. A questo proposito, ogni realtà troverà le modalità più opportune per renderne nota la presenza.

Si può fare riferimento al materiale informativo liberamente disponibile tramite la Make Sense Campaign (<http://makesensecampaign.eu/it/>) promossa in Italia da AIOCC.

Inoltre, sarebbe auspicabile che ogni Struttura Operativa organizzasse uno “Sportello Testa-Collo” (reale/telefonico/web) dove i soggetti con diagnosi o sintomi sospetti per tumore possono prenotare una visita per valutazione entro sette giorni.

A tale fine diventa prioritario l’integrazione con il territorio e quindi il coinvolgimento dei medici di medicina generale in primis.

2.2 Multidisciplinarietà

Definizioni, raccomandazioni e requisiti

Il GMD gestisce il paziente nelle varie fasi del percorso (pianificazione e condotta della strategia terapeutica sulla base degli esami diagnostici, pianificazione della terapia di supporto, follow-up e programma riabilitativo, tenendo conto del contesto medico/sociale). Inoltre, deve essere identificato un tutor che segua il paziente (medico o altro healthcare provider) in relazione al percorso terapeutico individuale. Tale gestione deve essere tracciabile.

Occorre inoltre specificare se l’attività multidisciplinare è realizzata in assenza e/o in presenza del paziente.

Indicatori

- Frequenza degli incontri multidisciplinari in relazione al volume (almeno 25 incontri/anno).

2.3 Responsabilità organizzativa

Definizioni, raccomandazioni e requisiti

È necessario identificare un Responsabile organizzativo dell’intero processo che preferibilmente è da ricercarsi nell’ambito della Direzione Medica dell’azienda ospedaliera principale.

Indicatori

- Presenza di un Responsabile organizzativo

2.4 Responsabilità clinica

Definizioni, raccomandazioni e requisiti

Per ogni fase e per ogni specialità coinvolta nel percorso deve essere individuato un Responsabile clinico di riferimento per il paziente, in un modello di integrazione professionale organizzato su base non gerarchica.

Indicatori

- Presenza di un Responsabile clinico

2.5 Qualificazione dei professionisti coinvolti

Definizioni, raccomandazioni e requisiti

Ai professionisti coinvolti è richiesto di possedere specifici requisiti di formazione, esperienza acquisita all'interno di una struttura qualificata e un'adeguata casistica trattata su base annua che sia la garanzia di una idonea qualificazione e capacità di gestione del paziente.

Indicatori

- Presenza requisiti formativi definiti da GMD
- Trattamenti chirurgici a scopo curativo per tumori testa collo eseguiti da un singolo chirurgo >30/anno
- Trattamenti radioterapici testa e collo eseguiti dal singolo radioterapista >20/anno
- Trattamenti medici antineoplastici eseguiti da un singolo oncologo medico >20/anno

3. REQUISITI MINIMI GENERALI DEL PDTA

3.1 Linee Guida

Definizioni, raccomandazioni e requisiti

Le Linee Guida diagnostico/terapeutiche adottate come riferimento del PDTA devono essere identificate dal GMD. Devono essere aggiornate almeno una volta all'anno sulla base delle nuove evidenze scientifiche pubblicate in letteratura. In relazione a fasi specifiche del percorso è anche possibile fare riferimento a documenti approvati e ufficiali, di carattere più tecnico. All'interno del PDTA, ai pazienti presi in carico, potrà essere proposta la partecipazione, ove possibile e appropriato, a progetti/protocolli di ricerca.

Indicatori

- Presenza di un documento tecnico di riferimento che tracci il percorso del paziente all'interno della struttura
- Adozione formalizzata da parte del GMD del tipo di linee guida diagnostico-terapeutiche. Percentuale di aderenza dei percorsi alle linee guida e/o documenti tecnici >80%

3.2 Funzionamento del Gruppo multidisciplinare

Definizioni, raccomandazioni e requisiti

Il GMD deve avere un funzionamento codificato e registrato. In particolare, devono essere stabiliti e osservati: il meccanismo di convocazione, la sede, la periodicità e la modalità di svolgimento delle riunioni; è inoltre necessario produrre documentazione scritta e rintracciabile delle decisioni assunte collegialmente (verbalizzazione e archiviazione) che in ogni caso dovranno essere rese disponibili a tutti i componenti del GMD come seguito dell'incontro.

Indicatori

- Presenza di documentazione scritta attestante l'avvenuta riunione GMD e l'esito della discussione dei singoli casi (> 90% delle riunioni)

- Presenza di una relazione scritta da fornire al paziente circa l'esito della discussione collegiale (>90% dei casi discussi)

3.3 Tempistica della presa in carico

Definizioni, raccomandazioni e requisiti

Modalità e tempi della presa in carico del paziente nelle diverse fasi del percorso diagnostico-terapeutico devono essere stabiliti sulla base delle evidenze riportate dalla letteratura e dell'esperienza dalla buona pratica clinica. In particolare, devono essere stabiliti i requisiti temporali minimi nelle fasi considerate critiche per la qualità del trattamento complessivo.

Il percorso diagnostico deve concludersi entro 20-30 giorni (ma non oltre i 30 giorni) dalla prima visita specialistica con presa in carico da parte del PDTA (Graboyes M, *Association of treatment delay with survival for patients with head and neck cancer: a systematic review*. JAMA Otolaryngol Head Neck Surg. 2019 Feb 1;145(2):166-177). La terapia deve iniziare entro 30 giorni dalla prima valutazione del GMD. Tuttavia, in casi particolari può essere necessario personalizzare la tempistica dell'avvio delle cure.

4. FASE DIAGNOSTICA E DECISIONE TERAPEUTICA

4.1 Avvio della fase diagnostica

Definizioni, raccomandazioni e requisiti

Deve essere individuato un medico di riferimento per la fase di diagnosi che sia il garante dell'appropriatezza della raccolta anamnestica, degli esami strumentali richiesti, dei tempi di esecuzione e refertazione e della presa in carico multidisciplinare del paziente. Si faccia riferimento al documento "Elementi necessari per la documentazione diagnostico/terapeutica" (in appendice).

Indicatori

- Percentuale di pazienti con imaging prima della biopsia rispetto a tutti i casi arruolati nel PDTA > 80%. Questo indicatore dipende dal distretto e dallo stadio di malattia.
- Percentuale di pazienti che concludono l'iter diagnostico entro 20 giorni dalla prima visita specialistica > 80%.

4.2 Diagnostica per immagini e patologica

Definizioni, raccomandazioni e requisiti

In tutte le fasi cliniche del percorso (prima diagnosi, stadiazione, follow-up) la diagnostica per immagini deve rispondere ai requisiti di appropriatezza ed essere organizzata ed eseguita secondo un percorso facilitato che consenta l'aderenza ai tempi di riferimento per quella specifica fase del percorso. Nell'Allegato 1 sono chiarite le indicazioni per ogni singola sottosede.

Nel PDTA deve essere chiaramente indicato che il referto prodotto dal radiologo e dall'anatomopatologo in ogni fase della malattia (diagnosi iniziale, stadiazione, follow-up) deve rispondere a requisiti definiti da documenti ufficiali (vedi Allegato 1).

4.3 Conclusione della fase diagnostica e decisione terapeutica

Definizioni, raccomandazioni e requisiti

Quando la fase diagnostica è completata (referto istologico e definizione dello stadio clinico di malattia) e sono state effettuate tutte le valutazioni cliniche necessarie, il caso deve essere tempestivamente esaminato dal GMD per valutazione complessiva e decisione condivisa sul programma terapeutico da proporre. Il GMD mette in atto tutte le azioni necessarie per l'avvio della terapia nel minor tempo possibile e comunque entro gli standard precedentemente definiti, attivando le consulenze specialistiche richieste dalle condizioni del paziente (valutazione odontoiatrica, posizionamento catetere venoso centrale [CVC], valutazione stato nutrizionale, gastrostomia, valutazione anestesilogica, valutazione internistica, valutazione geriatrica necessaria per i pazienti > 75 anni o in base alle condizioni cliniche).

La comunicazione della diagnosi al paziente e la proposta del programma terapeutico devono avvenire, ove possibile, al termine della visita nell'ambulatorio multidisciplinare. Se per ragioni organizzativo-gestionali la comunicazione avviene con modalità diverse, deve essere presa in carico dal medico individuato dal GMD.

Indicatori

- Avvio alla terapia entro 30 giorni dalla prima discussione GMD in almeno l'80% dei pazienti
- Pazienti che avviano un trattamento entro 50 giorni dalla prima visita > 80%

5. TERAPIE ONCOLOGICHE

Prima di ogni terapia, è fondamentale valutare il *performance status* del paziente, con particolare attenzione allo stato nutrizionale, e mettere in atto interventi terapeutici volti ad implementare eventuali carenze (es. posizionamento di Gastrostomia Endoscopica Percutanea [PEG]) e a correggere squilibri metabolici o cardiocircolatori.

In caso di pazienti fragili e/o di età superiore ai 75 anni, è consigliabile una valutazione cardiologica/geriatrica secondo una delle classificazioni più in uso (Kaplan-Feinstein Index; Preoperative Assessment of Cancer in the Elderly [PACE]). In ogni caso, l'evidenza scientifica suggerisce di preferire, quando le comorbidità lo consentono, trattamenti radicali anche nel paziente anziano per garantire le migliori *chances* di sopravvivenza possibili.

5.1 Chirurgia

Definizioni, raccomandazioni e requisiti

Alle riunioni del GMD è obbligatoria la partecipazione di almeno un chirurgo (otorinolaringoiatra e/o maxillofaciale) con comprovata esperienza di chirurgia oncologica della testa e collo. Insieme agli altri membri del GMD, egli deve verificare l'appropriatezza del percorso diagnostico e, nel caso ulteriori informazioni siano indicate, richiedere gli opportuni approfondimenti.

È fondamentale anche la valutazione anestesiológica, che porta ad esprimere il rischio anestesiológico (ASA score).

Il paziente dovrà essere reso edotto dal chirurgo e dall'anestesista dei tempi e delle caratteristiche dell'intervento chirurgico, delle necessità a esso connesse (es. tracheotomia, permanenza in terapia intensiva, ecc.), delle caratteristiche del decorso post-operatorio e delle potenziali complicanze dell'intervento chirurgico.

L'intervento, nelle sue diverse fasi (demolitiva e ricostruttiva, se indicata), deve essere effettuato da chirurgo/i con adeguato e documentabile training nella chirurgia del distretto anatomico specifico (es. cavo orale) e nella tecnologia utilizzata (es. laserchirurgia).

Laddove si opti per una ricostruzione con lembo libero, dovranno essere effettuati test (es. test di Allen per il lembo radiale) ed esami diagnostici (es. angio-TC degli arti inferiori per lembo di fibula) che accertino l'adeguatezza della vascolarizzazione.

La collaborazione e la comunicazione fra chirurgo e patologo è indispensabile per garantire un corretto orientamento del pezzo operatorio che ne faciliti la valutazione e ottimizzi il reporting (è fortemente consigliato concordare preventivamente le modalità standard di orientamento del pezzo operatorio e di individuazione delle aree critiche). Nei casi più complessi o qualora esistano dubbi sull'orientamento, è fortemente suggerito che il chirurgo sia presente al campionamento del pezzo operatorio.

Il chirurgo responsabile ha l'incarico di ripresentare il paziente al GMD per la valutazione dell'esame istologico non appena questo sia disponibile, in modo che i trattamenti adiuvanti possano iniziare entro gli standard stabiliti. Deve essere fornita una descrizione dettagliata dell'intervento nella lettera di dimissione.

Nell'Allegato 1 sono riportate le indicazioni specifiche per le diverse sedi anatomiche.

Indicatori

- Il paziente preso in carico nel GMD, possibilmente deve rimanere all'interno del percorso del GMD. Se viene consigliata una gestione radioterapica non in sede ma vicino al domicilio, il paziente deve essere inviato con indicazioni specifiche del GMD ed essere valutato nel follow up da I GMD o da membri del GMD che ha preso in carico il paziente.
- Percentuale di margini chirurgici negativi: $\geq 80\%$ ($\geq 90\%$ per carcinomi squamocellulari)

- Percentuale di dimissioni entro 20 giorni $\geq 90\%$

5.2 Radioterapia

Definizioni, raccomandazioni e requisiti

L'indicazione al trattamento radiante (curativa o adiuvante), previo accertamento istologico ed esecuzione di una completa e corretta stadiazione locoregionale e sistemica, deve essere condivisa all'interno del GMD.

Per le indicazioni al trattamento radiante (campi, dosi, eventuale chemioterapia concomitante) si rimanda alle linee guida riconosciute e all'Allegato 1. Si raccomanda che l'indicazione al trattamento radioterapico provenga da un oncologo radioterapista con adeguata formazione ed esperienza nel trattamento della patologia testa e collo e sia eseguita all'interno di Centri ad alto volume di trattamento.

Per la delimitazione del target e degli OARs (Organi A Rischio) è richiesta esperienza e conoscenza dell'anatomia radiologica e capacità di interpretare le immagini di endoscopia sulla base delle modalità peculiari di diffusione della malattia.

I trattamenti post-operatori dovrebbero iniziare entro 7 settimane dall'intervento chirurgico (Graboyes EM et al., 2017). Una tempistica più lunga può essere giustificata qualora si verificano complicanze chirurgiche a lenta risoluzione (es. deiscenza della ferita, formazione di fistole, ecc.); il trattamento radiante post-operatorio va comunque effettuato nei tempi più brevi possibili.

Se l'Unità Operativa di Radioterapia non è presente in Azienda deve essere formalizzata una convenzione con un'Azienda limitrofa dotata di tale risorsa, comprendente anche i termini della partecipazione dell'oncologo radioterapista alle attività del GMD.

Si rimanda all'Allegato 1 per approfondimenti.

Indicatori

- Percentuale di pazienti trattati entro 7 settimane dalla chirurgia rispetto al totale dei pazienti con indicazione a trattamento radiante post-operatorio $> 80\%$

- Percentuale di interruzioni del trattamento radioterapico programmato ≥ 3 giorni rispetto al totale dei pazienti trattati $< 10\%$
- Tempo intercorso tra TC di centratura e prima seduta di trattamento radiante ≤ 14 giorni
- Percentuale di pazienti trattati con IMRT ad intento curativo $> 80\%$

5.3 Oncologia medica

Definizioni, raccomandazioni e requisiti

L'indicazione al trattamento sistemico, previo accertamento istologico ed esecuzione di una completa e corretta stadiazione locoregionale e sistemica, deve essere condivisa all'interno di un GMD.

Per le indicazioni al trattamento sistemico si rimanda alle linee guida riconosciute e all'Allegato 1. Le neoplasie squamose del distretto testa e collo in esame possono ricevere una proposta di trattamento farmacologico sostanzialmente in due setting terapeutici:

- setting curativo;
- setting palliativo.

Il trattamento curativo concomitante con radioterapia deve essere necessariamente programmato congiuntamente alla radioterapia. I pazienti avviati a terapia neoadiuvante devono essere rivalutati clinicamente e con imaging entro 10 giorni dal secondo ciclo.

Si rimanda all'Allegato 1 per approfondimenti circa i principali approcci farmacologici.

Indicatori

- Percentuale di interruzioni del trattamento sistemico programmato rispetto al totale dei pazienti in trattamento sistemico $< 10\%$
- Percentuale di pazienti sottoposti a valutazione entro 10 giorni dalla fine del secondo ciclo di terapia neoadiuvante rispetto al totale dei pazienti sottoposti a chemioterapia neoadiuvante $> 90\%$.

6. FASE DI FOLLOW-UP E MISURAZIONE DEI RISULTATI

Una buona qualità di cura del paziente sopravvivate include:

- monitoraggio delle recidive;
- monitoraggio, screening e prevenzione dei secondi tumori;
- monitoraggio e trattamento degli effetti tardivi indotti dal suo trattamento tramite utilizzo di scale di valutazione approvate dalle maggiori società scientifiche;
- riferimento a specialisti appropriati (odontoiatra, logopedista, nutrizionista, pneumologo in caso di polmoniti recidivanti, fisioterapista, ecc.);
- valutazione del rischio genetico (se indicata);
- fornire raccomandazioni riguardo alla dieta, all'attività fisica e al mantenimento di stili di vita sani;
- fornire informazioni riguardo alle garanzie di assistenza sanitaria (pensione, INPS, accompagnamento, ecc.);
- incoraggiare i sopravvivate a farsi promotori delle richieste riguardo ai propri bisogni;
- redazione e aggiornamento dell'Allegato 2 (a titolo di esempio).

Campo di applicazione: tutti i pazienti.

Nell'Allegato 3 sono riportate altre considerazioni specifiche per il follow-up.

Indicatori

- Percentuale di compilazione del documento all'Allegato 2 $\geq 90\%$
- Percentuale di pazienti in follow-up rispetto al totale dei pazienti trattati $> 80\%$

7. INTEGRAZIONE CON IL MEDICO DI MEDICINA GENERALE (MMG)

Definizioni, raccomandazioni e requisiti

È auspicabile che siano attivate e codificate le modalità di informazione e coinvolgimento dei MMG, che al termine del programma di follow-up riprenderanno in carico il paziente.

Indicatori

- Percentuale di pazienti presi in carico dal MMG rispetto al totale pazienti trattati $\geq 90\%$

8. MISURAZIONE DEL RISULTATO TERAPEUTICO

Definizioni, raccomandazioni e requisiti

L'allestimento di un database comune per il GMD è fondamentale per fornire indicazioni utili sia a livello clinico sia di analisi degli outcomes terapeutici per ogni sede tumorale, raccogliendo i dati dei pazienti presi in carico nei tre anni precedenti.

Indicatori

- Presenza di un database comune;
- Possibilità del database di fornire dati di sopravvivenza per stadio e sede.

9. ACCESSO ALLE CURE PALLIATIVE

Definizioni, raccomandazioni e requisiti

Il PDTA deve prevedere un percorso facilitato di presa in carico e assistenza dei pazienti fragili e/o in fase avanzata di malattia, attraverso la disponibilità di un'equipe di cure palliative della Rete del Dipartimento Aziendale/Interaziendale Locale, prevedendo quando indicato anche una fase di cure simultanee.

Le strutture della rete di cure palliative possono essere presenti nell'Azienda o essere trasversali a più Aziende grazie alla stipula di convenzioni o accordi formalizzati che diano indicazioni sui tempi massimi di attesa.

Devono essere formalizzate anche le modalità di condivisione dei percorsi di presa in carico e di gestione a livello di Dipartimento Interaziendale Provinciale Oncologico e/o di Dipartimenti Interaziendali di Cure Palliative.

Indicatori

- Presenza di un percorso codificato di presa in carico del paziente avviato a cure palliative.

10. VALUTAZIONE FINALE DEL PERCORSO DEL PAZIENTE

È auspicabile che almeno l'80% degli indicatori proposti sia rispettato al fine di garantire al paziente un PDTA adeguato alla patologia.

Si ricorda che l'AIOCC offre inoltre la possibilità di un accreditamento formale attraverso il "Manuale per la qualità del percorso del paziente con tumore testa-collo". Il manuale di accreditamento è stato elaborato per consentire a gruppi multidisciplinari di specialisti che si occupano di tumori maligni del distretto testa-collo di ottenere un accreditamento di qualità secondo i criteri AIOCC. L'accREDITamento può essere pertanto richiesto dai gruppi multidisciplinari relativi alla patologia neoplastica del distretto cervico-facciale indipendentemente dall'organizzazione delle strutture in cui operano (Rete Oncologica, Dipartimento, Divisione, ecc.). Il requisito indispensabile è la gestione multidisciplinare nell'approccio diagnostico e terapeutico del paziente nonché la garanzia di una continuità assistenziale.

ALLEGATO 1. INDICAZIONI TECNICHE

Obiettività clinica

L'esame obiettivo è di regola il primo approccio diagnostico ad un paziente con segni e sintomi sospetti per neoplasia. Esso deve comprendere obbligatoriamente l'ispezione e palpazione del cavo orale e della base linguale, lo studio tramite fibroscopia delle fosse nasali (meati inferiore, medio e superiore, fessura olfattoria e recesso sfenoetmoidale) e dell'asse faringo-laringeo (rinofaringe con particolare riguardo alle fossette di Rosenmueller, logge tonsillari e vallecole, glottide e sovraglottide, motilità cordale e aritenoidea, seni piriformi, regione retrocricoidea), la palpazione delle regioni parotidiche e delle stazioni linfonodali del collo, lo studio della funzionalità dei principali nervi cranici (oculomotori, V, IX, X, XI, XII).

L'endoscopia è momento diagnostico fondamentale per valutare con accuratezza le mucose delle alte vie aereo-digestive e definire con precisione l'estensione superficiale della malattia. Sono attualmente disponibili diverse tecnologie finalizzate a implementare le sue potenzialità: telecamera a luce bianca ad alta definizione (high definition, HD), narrow band imaging (NBI), autofluorescenza. Mentre la prima consente una miglior visualizzazione delle mucose, le altre due strumentazioni sono finalizzate a demarcare con maggior precisione i limiti della lesione rispetto al tessuto sano. In particolare, la luce NBI consente di evidenziare la vascolarizzazione superficiale delle mucose e di differenziare quindi l'area sospetta per neoplasia (ipervascolarizzata in maniera anarchica) da quella sana.

È stata dimostrata la superiorità della luce NBI rispetto all'endoscopia HD a luce bianca sia nella diagnosi di natura della lesione sia nella valutazione della sua estensione superficiale (*Narrow Band imaging and high definition television in the assessment of laryngeal cancer: a prospective study on 279 patients*, Piazza et al., 2010;267:409-414, Eur Arch Otorhinolaryngol). Quest'ultimo aspetto è di particolare rilievo in quanto si configura come irrinunciabile complemento allo studio radiologico, di regola finalizzato alla valutazione dell'estensione in profondità del tumore.

Dunque, la disponibilità di queste strumentazioni aggiuntive alla semplice endoscopia è fortemente raccomandata nei Centri Oncologici poiché esse forniscono informazioni molto preziose per la diagnosi di natura della lesione, la valutazione dei margini mucosi di exeresi (anche intraoperatoria) e il follow-up.

Nel complesso, la valutazione clinica iniziale del paziente è un momento centrale nel processo diagnostico poiché in tale sede si determina in linea di massima il rischio oncologico e si definiscono il timing e la natura del successivo percorso di stadiazione (esami radiologici, biopsia, ulteriori esami in previsione del trattamento ipotizzato).

Cavo orale

Sintomi e diagnosi clinica

La presenza di numerose sottosedie (pavimento orale, lingua mobile, mucosa geniena, palato duro, arcate dentarie e trigono retromolare), strutturalmente diverse e con peculiarità specifiche, determina una variabilità dei sintomi di presentazione e rende complesso il trattamento chirurgico dei tumori di questo distretto.

I tumori di lingua/pavimento orale e mucosa geniena si possono presentare come lesioni rilevate/vegetanti o ulcerate/infiltranti, solitamente facilmente sanguinanti; la palpazione è di fondamentale importanza per stimare l'estensione della neoplasia in profondità, parametro che ha assunto una notevole rilevanza nella classificazione AJCC-UICC del 2017 (*Cancer Staging Manual*, 2017). Di solito il pattern infiltrativo è associato a intenso dolore e dolorabilità; analogamente, è importante ricercare segni di deficit del nervo ipoglosso. Tumori che originano in prossimità delle arcate dentarie possono manifestarsi tramite dolore o instabilità degli elementi dentari; la presenza di parestesie a livello dell'emiarcata dentaria o dell'emilabbro inferiori è suggestiva per infiltrazione del nervo alveolare inferiore.

La stadiazione, la sottosede e soprattutto la profondità di invasione dettano l'approccio chirurgico, le modalità di resezione e quelle ricostruttive.

Diagnostica per immagini

In presenza di neoplasia del cavo orale le indagini diagnostiche integrano l'esame clinico e istologico in quanto forniscono informazioni determinanti per la migliore valutazione della estensione loco-regionale e a distanza, indispensabili per la corretta stadiazione clinica della malattia e l'adeguata pianificazione terapeutica.

TC e RM sono metodiche di imaging indicate per la valutazione della estensione locale del tumore primitivo e per lo staging linfonodale e non esiste una chiara evidenza scientifica della superiorità di una delle due metodiche (pochi studi retrospettivi e prospettici di confronto).

Tuttavia, in considerazione della minor suscettibilità della metodica ad artefatti causati da amalgame dentarie, impianti osteointegrati, protesi dentarie fisse, del fatto di non utilizzare radiazioni ionizzanti e della migliore risoluzione di contrasto, la RM, ove possibile, è da considerarsi metodica di prima scelta. La TC è da considerarsi indagine diagnostica alternativa se la RM non è disponibile o è controindicata.

Come in tutte le applicazioni della RM nel campo oncologico testa-collo, il livello qualitativo necessario per ottenere indagini di qualità diagnostica accettabile, difficilmente può essere ottenuto su apparecchi con magnete inferiore a 1,5 Tesla (T).

L'esame RM consente in particolare una valutazione più precisa della estensione di malattia nei tessuti molli e dello spessore di infiltrazione nei piani profondi, è maggiormente sensibile nel riconoscere la presenza e il grado di invasione muscolare e di diffusione perineurale della malattia.

Non esiste chiara evidenza scientifica della superiorità di una delle due metodiche per quanto riguarda la valutazione della presenza e grado di infiltrazione ossea. In linea generale la TC è considerata più accurata nella valutazione della presenza di erosione della corticale ossea mentre la RM è più sensibile nella valutazione della presenza ed estensione di coinvolgimento dell'osso midollare.

Le due metodiche sono equivalenti nella valutazione della presenza di malattia linfonodale.

Per tale valutazione è indispensabile estendere lo studio radiologico dalla base cranica allo stretto toracico superiore.

Nei pazienti con tumori del cavo orale l'US, integrato da *fine needle aspiration* (FNA), costituisce ausilio diagnostico valido per il corretto staging linfonodale prima del trattamento, utile soprattutto nei casi in cui questo condiziona la strategia terapeutica, come per esempio in presenza di dubbio clinico di N+ controlaterale alla sede della lesione.

L'utilizzo di sonde lineari di piccole dimensioni ad alta risoluzione è suggerito da alcuni autori per la valutazione preoperatoria delle dimensioni e spessore di infiltrazione di neoplasie del corpo linguale, soprattutto in caso di tumori in stadio iniziale (T1 e T2), difficili da riconoscere con TC e RM.

L'esecuzione di ortopantomografia è suggerita quando è previsto trattamento radioterapico post-operatorio al fine di verificare lo stato di salute della dentatura e pianificare eventuali trattamenti odontoiatrici preventivi.

Non esiste evidenza scientifica di un ruolo diagnostico aggiuntivo della ^{18}F FDG PET/TC rispetto a TC o RM nella valutazione del tumore primitivo e nella ricerca di metastasi linfonodali in presenza di collo clinicamente N0.

L'esame ^{18}F FDG PET/TC o l'esame TC del torace, dell'addome e scintigrafia ossea, se ^{18}F FDG PET/TC non è disponibile, sono indicati nei pazienti in stadio clinico localmente avanzato (stadio III e IV). Alcuni studi retrospettivi e prospettici di confronto documentano infatti maggiore sensibilità della ^{18}F FDG PET/TC nella diagnosi di metastasi a distanza e tumori sincroni.

In particolare, l'esame ^{18}F FDG PET/TC è suggerito nei tumori che giungono in prossimità della linea mediana al fine di valutare l'opportunità di dissezione chirurgica sul collo controlaterale.

Nei pazienti in stadio clinico localmente iniziale è suggerita la esecuzione di esame TC del torace per la ricerca di seconda primitività neoplastica in considerazione dell'elevato rischio correlato al fumo di sigaretta.

Proposta PDTA

Stadiazione loco-regionale:

Tutti gli stadi:

- tumori della lingua, pavimento orale, palato duro: RM esame di I scelta, TC se RM non disponibile o controindicata
- tumori di gengiva, vestibolo orale, trigono retromolare: RM o TC
- US \pm FNA se dubbio linfonodale che impatta sulla scelta terapeutica

Stadiazione a distanza:

Neoplasie in stadio localmente iniziale:

- Suggesta TC torace (forti fumatori)

Neoplasie in stadio localmente avanzato (III e IV):

- ^{18}F FDG PET/TC esame di I scelta o esame TC del torace, addome + scintigrafia ossea se ^{18}F FDG PET/TC non disponibile.

Acquisizione delle immagini RM – principi generali

1. Spessore dello strato e risoluzione. La complessa anatomia della regione richiede immagini ad alta risoluzione; pertanto, lo spessore di strato non dovrebbe essere superiore a 3mm. Nello studio dei tumori del cavo orale è consigliabile, se disponibili l'utilizzo di sequenze che prevedono il campionamento radiale del k spazio (Blade, Propeller, Multivane) al fine di ridurre gli artefatti da movimento. Dopo contrasto è consigliabile l'acquisizione di sequenze 3d GE T1 (Vibe, Lava, Thrive) che consentono di avere voxel sub millimetrici isotropici.

In caso di pazienti poco collaboranti, al fine di ridurre la durata di tali sequenze a parità di range di studio, le dimensioni del voxel possono essere aumentati fino ad 1 mm. Se tali sequenze non sono disponibili, dopo mezzo di contrasto (mdc) è consigliato l'utilizzo di sequenze SE T1 pesate con saturazione del grasso (assiale, coronale e sagittale).

2. Orientamento delle sequenze. La simmetria di lato è fondamentale per una corretta refertazione. Le sezioni assiali e coronali devono essere orientate parallelamente al palato duro. Nel piano sagittale è consigliabile impiegare la falce cerebrale come repere di orientamento.

3. Scelta delle sequenze. Lo studio si compone di una combinazione di sequenze T2 e T1 pesate. È importante poter disporre sempre di sequenze T2 e T1 pesate acquisite sul piano assiale e di almeno una sequenza acquisita nel piano coronale (consigliabile la sequenza T2 per la migliore capacità di valutare i rapporti con le strutture muscolari). L'utilizzo di sequenze acquisite sul piano sagittale è utile in caso di neoplasie del pavimento orale anteriore (valutazione presenza/grado di infiltrazione mandibolare, estensione al ventre linguale), del palato duro (valutazione invasione ossea del palato, fosse nasali, seni mascellari, fessura pterigo-palatina). Dopo contrasto le sequenze 3d GET1 consentono ricostruzioni multiplanari di buona qualità e sono quindi una scelta consigliabile per ridurre i tempi d'esame. L'utilizzo di sequenze pesate in diffusione (DWI) è da considerarsi parte integrante dell'esame RM. Generalmente lo studio DWI è ottenuto con l'impiego di sequenze EPI (Echo-Planar Imaging); recentemente è stato proposto l'impiego alternativo di sequenze TSE (Turbo Spin-Echo) dimostrando una migliore qualità di immagine e minore distorsione delle strutture anatomiche.

4. Estensione dello studio. Piano assiale: il limite craniale è pochi millimetri al di sopra del tetto del seno sfenoidale; quello caudale è il margine inferiore della mandibola per la valutazione del parametro T. Per la valutazione del parametro N è indicata acquisizione assiale estesa dal margine inferiore della mandibola alle clavicole il cui spessore può essere anche superiore a 3 mm (4 mm). Piano coronale: il limite anteriore è pochi mm al davanti del mento,

quello posteriore è la giunzione atlo-assiale. Piano sagittale: da seno cavernoso a seno cavernoso.

Ovviamente, il campo di vista è modificato da caso a caso in funzione dell'estensione della malattia.

Acquisizione delle immagini TC – principi generali

Acquisizione volumetrica a strato sottile (≤ 2 mm), direttamente dopo iniezione endovenosa (ev) di mdc iodato (70-90 ml+40 ml salina, 2 ml/s, ritardo 80 s), e successive retro-ricostruzioni a strato sottile (≤ 1 mm) algoritmo di ricostruzione da tessuti molli e da "osso" (se sospetta infiltrazione mandibola o mascellare superiore). Le immagini assiali devono essere allineate al palato duro e l'acquisizione deve essere estesa dalla base cranica allo stretto toracico superiore (valutazione parametro T e N). L'acquisizione a strato sottile consente l'utilizzo di ricostruzioni multiplanari di buona qualità. In alcune situazioni l'esecuzione di manovre "dinamiche" durante la scansione può essere utile: "guance gonfie" in presenza di neoplasie del vestibolo orale e "bocca aperta con estrusione della lingua" in presenza di neoplasie del corpo linguale in caso di artefatti da indurimento del fascio causati da amalgame dentarie.

Check-list di refertazione

(verifica delle direttrici di estensione locale della neoplasia)

Corpo linguale:

- Anteriore-laterale: fornice gengivale, mandibola (erosione- invasione midollare).
- Mediale: spessore (mm), muscolatura estrinseca (muscolo (m) ioglosso, genioglosso, stiloglosso), linea mediana, emilingua controlaterale.
- Posteriore: base lingua, vallecole glosso-epiglottiche, solco amigdaloglosso, loggia tonsillare.
- Inferiore: spazio sublinguale (ghiandola sublinguale, linfonodi sublinguali), vasi nervo linguale (ev. segni di diffusione perineurale), m. miloioideo.

Gengiva, vestibolo orale, labbra:

- Anteriore-laterale: cute.

- Mediale: mandibola (erosione, invasione midollare), mascellare superiore, diffusione perineurale (nervo [n]) alveolare inferiore tramite forame mentoniero).
- Posteriore: trigono retromolare, spazio masticatorio.

Trigono retromolare:

- Laterale: mucosa del vestibolo orale, m. buccinatore, spazio buccale.
- Mediale: pilastro tonsillare, solco amigdaloglosso, base lingua e loggia tonsillare, spazio parafaringeo.
- Anteriore-posteriore: mandibola (erosione- invasione midollare), spazio masticatorio (m. pterigoideo mediale, m. pterigoideo laterale), diffusione perineurale (V3).
- Craniale: mascellare superiore, fessura pterigopalatina (tramite rafe pterigomandibolare), base cranica.

Palato duro:

- Anteriore- laterale: processo alveolare mascellare, vestibolo orale.
- Craniale: fossa nasale, seno mascellare, diffusione perineurale (n. palatini), fessura pterigopalatina, base cranica.
- Posteriore: palato molle.

Pavimento orale:

- Anteriore- laterale: mandibola (erosione–invasione midollare), diffusione perineurale (n. alveolare inferiore).
- Inferiore: ghiandola (gh) sottomandibolare, dotto di Warthon, fascio neuro-vascolare linguale, m. miloioideo, spazio sottomandibolare.
- Mediale: linea mediana, pavimento orale controlaterale.
- Posteriore: ventre linguale, muscolatura estrinseca linguale (m. ioglosso, genioglosso).

Parametro N:

Esprimere sempre un giudizio sul coinvolgimento linfonodale, indicando dimensioni (asse corto), necrosi, segni di rottura capsulare e rapporti vascolari in particolare l'eventuale infiltrazione dell'arteria carotide interna.

Orofaringe

Sintomi e diagnosi clinica

I tumori dell'orofaringe si presentano solitamente con la comparsa di una adenopatia latero-cervicale (II-III livello), senso di corpo estraneo in orofaringe e più di rado con disfagia, sanguinamento e dolore (rara l'otalgia riflessa, soprattutto presente nei casi con coinvolgimento della base della lingua). Spesso questi tumori sono diagnosticati in fase avanzata; il coinvolgimento linfonodale è molto frequente (50-70% alla diagnosi, nel 20-30% dei casi bilaterale). Le neoplasie correlate al virus HPV hanno più spesso come sintomo di esordio, la comparsa di una voluminosa adenopatia latero-cervicale, correlata a una neoplasia di piccole dimensioni, spesso asintomatica e talvolta apparentemente occulta.

L'ispezione diretta dell'orofaringe consente spesso di individuare la lesione primitiva e insieme alla palpazione caratterizzarne estensione e limiti. L'esame videoendoscopico con l'ausilio di NBI è fortemente raccomandato in particolare nelle neoplasie superficiali e/o di piccole dimensioni, diventando imprescindibile nelle adenopatie latero-cervicali a sede primitiva occulta.

La correlazione o meno con l'infezione da HPV definisce due gruppi di pazienti distinti per quanto riguarda epidemiologia, comportamento biologico del tumore, prognosi e dal 2017, stadiazione TNM. I tumori HPV correlati insorgono solitamente in pazienti più giovani, non sempre esposti ai classici fattori di rischio (fumo e alcool) e dunque spesso con un migliore performance status, una maggiore consapevolezza e una prevedibile miglior aderenza ai trattamenti proposti. Il tumore primitivo è frequentemente di piccole dimensioni, localizzato a livello della tonsilla o base linguale e spesso associato a metastasi linfonodali cistiche di grosse dimensioni. Al contrario, i tumori HPV negativi insorgono in età più avanzata, sono associati a fumo e/o abuso di alcool, e presentano un pattern di crescita tendenzialmente infiltrativo-ulcerativo. Il paziente è tipicamente meno attento alla propria condizione di salute e questo determina spesso un ritardo diagnostico e una minore tolleranza ai trattamenti. Queste condizioni associate a un comportamento biologicamente più aggressivo della neoplasia non correlata al virus HPV hanno un forte impatto peggiorativo sulla prognosi della malattia. Nella pianificazione della strategia terapeutica deve essere sempre tenuto in considerazione il rischio di metastatizzazione ai linfonodi retrolaterofaringei.

Diagnostica per immagini

L'esame ecografico consente di definire con sufficiente accuratezza l'estensione della eventuale componente linfonodale della neoplasia e permette di effettuare (in casi selezionati) un prelievo citologico per la ricerca di cellule neoplastiche e determinazione della P16, che viene utilizzata come surrogato per la presenza dell'HPV.

La RM con mdc, se fattibile, è sempre la tecnica di scelta nelle neoplasie dell'orofaringe sia in quelle piccole suscettibili di chirurgia convenzionale o robotica, sia negli stadi avanzati, candidati a un trattamento conservativo chemio-radioterapico. La scelta della RM è dettata anche dalla considerazione che tale tecnica ha una elevata risoluzione di contrasto che permette ad esempio di identificare in maniera corretta la muscolatura estrinseca della lingua, il cui coinvolgimento ha un ruolo fondamentale nella stadiazione ed è la metodica maggiormente impiegata nella valutazione della risposta in pazienti sottoposti a trattamenti chemio-radioterapici. La metodica è utilizzata sia per la valutazione dell'estensione del tumore primitivo che dell'eventuale coinvolgimento linfonodale, con particolare riferimento ai sopramenzionati linfonodi retro-laterofaringei e all'eventuale coinvolgimento dell'asse carotideo. Alcune evidenze preliminari della letteratura hanno dimostrato come l'utilizzo di imaging RM di diffusione possa essere utile per differenziare i tumori HPV-correlati, caratterizzati da valori di ADC mediamente più bassi rispetto a quelli HPV negativi.

Infine, la RM offre la possibilità di rilevare parametri anatomici che possono essere utili a determinare l'esposizione dell'orofaringe in caso di chirurgia trans-orale robotica.

Tutti i pazienti che hanno controindicazioni alla RM o poco collaboranti (esami limitati da artefatti da movimento) potranno eseguire una TC multi-detettore con mdc.

La PET-TC rappresenta la tecnica di integrazione allo studio RM per la stadiazione sistemica soprattutto negli stadi avanzati e nella ricerca del primitivo, clinicamente occulto, in particolare in quei pazienti con diagnosi citologica su adenopatia di carcinoma squamoso p16 positivo. In questi casi le lesioni possono essere di piccole dimensioni, localizzate nella tonsilla palatina, che potrebbe presentare caratteristiche all'imaging morfologico nella norma, o nella base della lingua, dove potrebbero esserci problemi di identificazione nello studio morfologico, per la presenza della tonsilla linguale o per quadro di ipertrofia mucosa.

Qualora non fosse possibile effettuare una PET/TC, nei pazienti forti fumatori è utile completare la stadiazione con esame TC del torace e addome per escludere la presenza di metastasi polmonari/epatiche o neoplasie sincrone polmonari.

Staging

- RM massiccio facciale-collo con mdc negli stadi I-IV e in caso di neoplasia a sede primitiva occulta.
- TC massiccio-facciale-collo con mdc se RM non disponibile e in tutti i casi vi sia una controindicazione alla RM.
- PET-TC in tutti i casi per la stadiazione sistemica o per la eventuale ricerca del tumore primitivo.
- Laddove non vi sia la possibilità di utilizzo della PET-TC, si potrà eseguire una TC del torace/addome ad integrazione dello studio RM.
- Laddove non sia possibile eseguire la RM e la PET-TC si potrà eseguire uno studio TC del massiccio-facciale, collo, torace e addome.
- Ecografia del collo per lo studio dei linfonodi in tutti i casi, in particolare associata a FNAC per linfonodi dubbi, soprattutto controlaterali alla sede della lesione. Qualora non fosse possibile effettuare la determinazione istologica del tumore primitivo è necessario integrare l'esame ecografico con prelievo citologico dei linfonodi sospetti, per la caratterizzazione citologica e la determinazione dello stato di p16. In caso di pazienti con linfonodi positivi per SCC al citologico, HPV+, per la ricerca del T, clinicamente occulto, è necessaria la PET – TC come primo esame ed eventuale RM con mdc.

Acquisizione delle immagini RM – principi generali

- Apparecchiatura: RM da 1.5 T.
- Spessore dello strato: lo spessore di strato non dovrebbe essere superiore a 3 mm.
- Orientamento delle sequenze: dipende dalle sottosedì. Come prima scansione nelle neoplasie della tonsilla palatina è indicato uno studio con un piano coronale (T2); nelle neoplasie della base della lingua o del palato molle è indicata una sequenza sagittale (T2): l'esame potrà essere completato con piani assiali.
- Scelta delle sequenze: Le sequenze indispensabili sono quelle T1 e T2 pesate in condizioni basali; dopo infusione di mdc quelle T1 con saturazione del grasso (piani assiali, sagittali e coronali) o per chi lo dispone di sequenze volumetriche fat-

suppressed. L'utilizzo di sequenze pesate in diffusione (DWI) è da considerarsi parte integrante dell'esame RM.

- Piano assiale: il limite craniale deve comprendere la base cranica (valutazione di eventuale diffusione perineurale o invasione del rinofaringe da neoplasia tonsillare) quello caudale è la clavicola; per ovviare a un campo di vista ampio possono essere utilizzate sequenze T2 a 3 mm per valutare il T e sequenze a 4/5 mm per la valutazione del collo. Ovviamente, il campo di vista è modificato da caso a caso in funzione dell'estensione della malattia.

Acquisizione delle immagini TC – principi generali

Acquisizione volumetrica a strato sottile (≤ 2 mm), direttamente dopo iniezione ev di mdc iodato (70-90 ml +40 ml salina, 2 ml/s, ritardo 80 s), e successive retro-ricostruzioni a strato sottile (≤ 1 mm) algoritmo di ricostruzione da tessuti molli e da "osso" (se sospetta infiltrazione mandibola o mascellare superiore).

Le immagini assiali devono essere allineate al palato duro e l'acquisizione deve essere estesa dalla base cranica allo stretto toracico superiore (valutazione parametro T e N). L'acquisizione a strato sottile consente l'utilizzo di ricostruzioni multiplanari di buona qualità.

Refertazione

Fondamentale è indicare le dimensioni e il coinvolgimento della muscolatura estrinseca in quanto cambia la stadiazione.

Il radiologo dovrà analizzare i parametri biometrici fondamentali (distanza ioide-parete posteriore del faringe; angolo tra parete anteriore della trachea ed epiglottide; altezza della mandibola, ect.) ed esprimere un giudizio sulla possibilità di esporre la neoplasia in caso di chirurgia trans-orale.

Il report radiologico dovrà inoltre necessariamente comprendere un paragrafo sintetico conclusivo che indichi la classificazione TNM.

Check-list di refertazione base lingua

Anteriore > muscolatura estrinseca (genioglosso; stilo-ioglosso) e intrinseca della lingua;

Posteriore > plica glosso-epiglottica; vallecicole; epiglottide;

Inferiore > osso ioide; spazio pre-epiglottico; plica ariepiglottica; seno piriforme;

Superiore > tonsilla palatina;

Laterale > pavimento orale; mandibola;

Mediale > linea mediana.

Check-list di refertazione tonsilla, pilastri palatini

Anteriore > solco amigdaloglosso; base lingua;

Posteriore > muscolo costrittore; muscoli pre-vertebrali; fascia prevertebrale;

Inferiore > base lingua; pavimento orale;

Superiore > rinofaringe; muscolo pterigoideo laterale; fossa pterigopalatina; cisterna del ganglio di Gasser; seno cavernoso;

Laterale > spazio parafaringeo; muscolo pterigoideo mediale; postero-lateralmente spazio vascolare con particolare attenzione alla infiltrazione dell'ACI; antero-lateralmente trigono retromolare e mandibola;

Mediale > palato molle e ugola.

Check-list di refertazione palato molle

Anteriore > palato duro;

Inferiore > base lingua; pavimento orale;

Superiore > rinofaringe; fossa pterigo-palatina; cisterna del ganglio di Gasser; seno cavernoso; pavimento del seno mascellare;

Laterale > tonsilla palatina;

Mediale > ugola.

Check-list di refertazione parete postero-laterale dell'orofaringe

Posteriore > muscolo costrittore; muscoli pre-vertebrali; fascia prevertebrale

Laterale > spazio parafaringeo; postero-lateralmente spazio vascolare (infiltrazione ACI)

Sueriore > rinofaringe; base cranica

Inferiore > Ipofaringe

Check-list di refertazione dei linfonodi

Il report dovrà necessariamente riportare il numero di linfonodi aumentati di volume, il lato e la sede (facendo riferimento ai livelli di Robbins); per ciascun linfonodo andranno specificate le caratteristiche cliniche e le dimensioni esprimendo un giudizio di natura (linfadenopatia reattiva vs linfadenopatia metastatica); il radiologo dovrà inoltre specificare i rapporti con l'asse vascolare e in particolare dovrà definire il grado di tangenza rispetto all'arteria carotide, ed eventuali segni di estensione extracapsulare.

Laringe

Sintomi e diagnosi clinica

I sintomi di esordio più frequenti del carcinoma laringeo sono disfonia, disfagia, dispnea e odinofagia che non devono mai essere trascurati, specie in pazienti con noti fattori di rischio (fumo, alcool). La presenza di linfonodi cervicali patologici è solitamente tipica di lesioni localmente avanzate e/o a sede sovraglottica. Sintomi quali otalgia riflessa, infezioni polmonari, sintomatologia del cavo orale, insonnia, rialzo degli indici di flogosi possono correlare con un carcinoma laringeo in fase avanzata (Shephard, E. A., et al. 2019).

L'ispezione della laringe non può essere oggi affidata alla sola laringoscopia indiretta con specchietto laringeo, ma richiede l'esecuzione di una fibroscopia transnasale o di un esame endoscopico transorale con ottica rigida a 90°. Per le lesioni in stadio iniziale è auspicabile il ricorso a metodiche di bioendoscopia e alla stroboscopia per ottenere indicazioni più accurate sulla natura della lesione, i margini dell'estensione superficiale, la presenza dell'onda mucosa e lo stato di motilità della laringe. Quando vi sono chiari segni di diffusione in profondità o

comunque la lesione interessa aree critiche, come la commissura anteriore e la sottoglottide, è imperativo il ricorso all'imaging (v. capitolo specifico).

Diagnostica per immagini

In presenza di neoplasia della laringe la valutazione radiologica è essenziale per effettuare una corretta stadiazione loco-regionale della lesione, in particolare per valutare lo sviluppo sottomucoso del tumore (infiltrazione delle cartilagini laringee e del tessuto adiposo paraglottico o preepiglottico).

La metodica di imaging indicata in prima istanza per la valutazione dell'estensione locale del tumore primitivo e per lo staging linfonodale è la TC con mdc, in virtù del campo di acquisizione ampio, della scarsa suscettibilità agli artefatti da movimento e della possibilità di completare lo studio con prove funzionali (fonazione e/o manovra di Valsalva).

Per la valutazione della presenza di malattia linfonodale è indispensabile estendere lo studio TC dalla base cranica allo stretto toracico superiore. La TC dual-energy o TC spettrale si basa sul principio per cui da materiali differenti scaturiscono spettri differenti se sottoposti a picchi con differente voltaggio energetico (kVp). Questo consente per esempio di realizzare "mappe dello iodio" in grado di quantificare e visualizzare il mezzo di contrasto iodato accumulato nei tessuti. Alcuni studi hanno dimostrato che la TC dual-energy migliora la valutazione del coinvolgimento neoplastico della cartilagine laringea, in particolare delle cartilagini non ossificate, rispetto alla TC standard.

La disponibilità sul territorio di apparecchiature TC dotate di tale tecnologia è ancora limitata e l'utilizzo non è al momento proponibile nella routine clinica.

Rispetto all'esame TC, la RM è limitata da una maggiore suscettibilità agli artefatti da movimento (deglutizione, respiro e pulsazione vascolare) e da un campo di studio ristretto; tuttavia, è caratterizzata da un maggiore dettaglio anatomico e permette un migliore riconoscimento dell'infiltrazione degli spazi paraglottici e dell'infiltrazione cartilaginea; pertanto, può essere utilizzata in alternativa alla TC in caso di controindicazioni nei confronti di quest'ultima per una più precisa pianificazione terapeutica, come richiesta nella chirurgia conservativa. In particolare in caso di lesioni del piano glottico, recenti studi confermano la elevata accuratezza diagnostica della metodica nella valutazione degli spazi paraglottici e delle cartilagini laringee come discriminante nella strategia chirurgica.

L'US, integrato da FNA, può costituire un ausilio diagnostico per il corretto staging linfonodale prima del trattamento, utile soprattutto nei casi in cui queste condizioni la strategia terapeutica. Benché in alcuni studi sia riportata la possibilità di utilizzo dell'US per lo studio delle strutture laringee anteriori, questa metodica non risulta adeguata al corretto staging tumorale.

Non esiste evidenza scientifica di un ruolo diagnostico aggiuntivo della ^{18}F FDG PET/TC rispetto a TC o RM nella valutazione del tumore primitivo e nella ricerca di metastasi linfonodali in presenza di collo clinicamente N0.

L'esame ^{18}F FDG PET/TC o l'esame TC di torace e addome e la scintigrafia ossea se ^{18}F FDG PET/TC non disponibile sono indicati nei pazienti in stadio clinico localmente avanzato (stadio III e IV). Alcuni studi retrospettivi e prospettici di confronto documentano infatti maggiore sensibilità della ^{18}F FDG PET/TC nella diagnosi di metastasi a distanza e tumori sincroni.

Nei pazienti in stadio clinico localmente iniziale è suggerita la esecuzione di esame TC del torace per la ricerca di seconda primitività neoplastica in considerazione dell'elevato rischio correlato al fumo di sigaretta.

Proposta PDTA

Stadiazione loco-regionale

Tutti gli stadi:

- TC esame di I scelta;
- RM se TC controindicata o se dubbio che impatta sulla scelta terapeutica, in particolare in previsione di trattamento chirurgico conservativo;
- US \pm FNA se dubbio linfonodale che impatta sulla scelta terapeutica.

Stadiazione a distanza:

Neoplasie in stadio localmente iniziale:

- Suggesta TC torace (forti fumatori).

Neoplasie in stadio localmente avanzato (III e IV):

- ^{18}F FDG PET/TC esame di I scelta o esame TC del torace, addome + scintigrafia ossea se ^{18}F FDG PET/TC non disponibile.

Acquisizione delle immagini RM – principi generali

- Spessore dello strato e risoluzione. La complessa anatomia della regione richiede immagini ad alta risoluzione; pertanto, lo spessore di strato non dovrebbe essere superiore a 3 mm. È consigliabile l'utilizzo di bobine di superficie o, qualora non siano disponibili, bobine di tipo Head-Neck utilizzando FOV di piccole dimensioni (15-18 cm) mirati sulla laringe. L'utilizzo di bobine di superficie consente di aumentare la risoluzione spaziale mantenendo il tempo di scansione entro limiti accettabili, riducendo di conseguenza la possibilità di artefatti da movimento correlati agli atti deglutitori. Nello studio dei tumori della laringe è consigliabile, se disponibili, l'utilizzo di sequenze che prevedono il campionamento radiale del k spazio (Blade, Propeller, Multivane) al fine di ridurre gli artefatti da movimento. Dopo contrasto è consigliabile l'acquisizione di sequenze 3d GE T1 (Vibe, Lava, Thrive) che consentono di avere voxel sub millimetrici isotropici.

In caso di pazienti poco collaboranti, al fine di ridurre la durata di tali sequenze a parità di range di studio, le dimensioni del voxel possono essere aumentati fino ad 1 mm. Se tali sequenze non sono disponibili, dopo mdc è consigliato l'utilizzo di sequenze SE T1 pesate con saturazione del grasso (assiale, coronale e sagittale).

- Orientamento delle sequenze. La simmetria di lato è fondamentale per una corretta refertazione. Le sezioni assiali e coronali devono essere orientate parallelamente e perpendicolarmente al piano glottico. Nel piano sagittale è consigliabile impiegare la falce cerebrale come repere di orientamento.
- Scelta delle sequenze. Lo studio si compone di una combinazione di sequenze T2 e T1 pesate. È importante poter disporre sempre di sequenze T2 e T1 pesate acquisite sul piano assiale e di almeno una sequenza acquisita nel piano coronale e una nel piano sagittale (consigliabile la sequenza T2 per la migliore capacità di valutare i rapporti con le strutture muscolari). Dopo contrasto le sequenze 3d GET1 consentono ricostruzioni multiplanari di buona qualità e sono quindi una scelta consigliabile per ridurre i tempi d'esame. L'utilizzo di sequenze assiali pesate in diffusione (DWI) è utile nel delimitare l'estensione locale della lesione tumorale, distinguendo l'infiltrazione neoplastica da una condizione edemigena di tipo reattivo.

- Estensione dello studio. *Piano assiale* per lo studio delle strutture laringee, soprattutto in presenza di lesioni del piano glottico, è consigliabile l'utilizzo di bobine di superficie con FOV ristretti (15-18 cm); in tal caso l'esame deve essere centrato sulla laringe. È consigliabile completare l'esame con sequenze assiali con spessore e FOV maggiori, estese dalla base cranica allo stretto toracico superiore, per la valutazione del parametro N. *Piano coronale*: perpendicolare al piano glottico e con limite anteriore pochi mm al davanti della cartilagine tiroidea, quello posteriore alla giunzione atloassiale. *Piano sagittale*: da carotide comune a carotide comune. Ovviamente, il campo di vista è modificato da caso a caso in funzione dell'estensione della malattia.

Acquisizione delle immagini TC – principi generali

Acquisizione volumetrica con spessore di fetta ≤ 2 mm, direttamente dopo iniezione ev di mdc iodato (70-90 ml +40 ml salina, 2 ml/s, ritardo 80 s), e successive retro-ricostruzioni a strato sottile (0.6-1 mm) con algoritmo di ricostruzione per tessuti molli e per osso. Le immagini assiali ricostruite devono necessariamente essere parallele al piano glottico. L'acquisizione deve essere estesa dalla base cranica allo stretto toracico superiore (valutazione parametri T e N). Si possono inoltre effettuare acquisizioni con i medesimi parametri durante manovre funzionali quali la fonazione o la manovra di Valsalva, utili rispettivamente per valutare meglio corde vocali e spazi paraglottici e l'eventuale infiltrazione dei seni piriformi.

Check-list di refertazione

Nella refertazione delle neoplasie laringee riveste un ruolo fondamentale non solo una precisa conoscenza delle strutture anatomiche, ma anche delle possibili vie di diffusione dei processi neoplastici.

Le lesioni sovraglottiche possono essere suddivise in epilaringee (epiglottide sovraioidea, pliche ariepiglottiche e regione interaritenoidica) con più frequente diffusione al baselingua e ai seni piriformi, e vestibolari (epiglottide infraioidea, false corde e ventricoli) con possibile diffusione a livello dello spazio preepiglottico e parafaringeo ed eventuale successiva coinvolgimento transglottico.

Nella refertazione del piano glottico occorre valutare la possibile estensione della lesione in profondità (spazi paraglottici e cartilagini), anteriormente (commissura anteriore), posteriormente (muscoli cricoartenoidei e commissura posteriore) e cranio-caudalmente (sovra e sottoglottica).

Piano sovraglottico:

- Ventricolo
- Falsa corda
- Spazio paraglottico superiore
- Loggia pre-epiglottica
- Base della lingua
- Estensione transglottica

Piano glottico:

- Commissura anteriore
- Commissura posteriore
- Spazio paraglottico
- Spazio paraglottico posteriore (tiro-aritenoideo)
- Giunzione crico-aritenoidea
- Cartilagine tiroidea (erosione/infiltrazione a tutto spessore)
- Estensione sopra o sottoglottica

Piano sottoglottico:

- Sede (anteriore/laterale dx o sin/posteriore)
- Legamento crico-tiroideo
- Cartilagine cricoide
- Trachea

Estensione ipofaringea:

- Seni piriformi

- Muscoli cricoaritenoidei
- Muscolo costrittore inferiore del faringe
- Giunzione faringo-esofagea

Estensione extralaringea:

- Sede

Parametro N:

- Delfiani
- Latero-cervicali (livello/lato)

Ipopofaringe

Sintomi e diagnosi clinica

Ancor oggi più del 50% dei tumori dell'ipopofaringe giungono alla diagnosi in stadio avanzato. La sottosede più frequentemente interessata è il seno piriforme, mentre più rare sono le lesioni della parete posteriore e della regione retrocricoidea. I sintomi che portano alla diagnosi sono disfagia, odinofagia, disfonia, otalgia riflessa. Frequente (60-80%) è il riscontro alla diagnosi di adenopatie metastatiche. La prognosi severa di questi tumori è correlata alla diagnosi tardiva, alla tendenza alla diffusione locale sottomucosa, all'elevata incidenza di metastasi linfonodali, metastasi a distanza e secondi tumori.

Per quanto riguarda la diagnosi clinica valgono in linea di massima le stesse indicazioni fornite per i tumori della laringe. Per la configurazione anatomica dell'ipopofaringe e la possibilità di estensione della neoplasia all'esofago cervicale è indicata la valutazione in laringoscopia diretta in anestesia generale integrata con esofagoscopia rigida.

Diagnostica per immagini

L'imaging riveste un ruolo fondamentale nella diagnosi e stadiazione delle neoplasie dell'ipopofaringe, integrando le informazioni in precedenza ottenute attraverso la visita clinica, la fibroendoscopia e la biopsia. Tali neoplasie presentano infatti elevata propensione alla diffusione sottomucosa che spesso non è valutabile clinicamente.

Gli obiettivi della diagnostica per immagini comprendono: l'individuazione della sottosedede di origine del tumore primitivo (seno piriforme, regione retrocricoidea, parete posteriore); la definizione dell'estensione della neoplasia; lo studio dello stato linfonodale; la diagnosi di metastasi a distanza.

Tale valutazione, fondamentale per un corretto management terapeutico, presenta tuttavia alcuni punti critici sostanzialmente rappresentati dalla complessa anatomia della regione faringo-laringea, dal frequente esordio della malattia in fase avanzata, dalla tendenza della neoplasia a diffondere per via sottomucosa e dall'imprescindibile necessità di una ottimale valutazione dei piani adiposi periviscerali.

La TC è considerata la metodica di scelta per lo studio dell'ipofaringe. Essa, infatti, consente l'acquisizione di ampi volumi in tempi molto rapidi (riducendo gli artefatti da respiro e deglutizione) e studi durante manovre funzionali (manovra del Valsalva) spesso dirimenti nelle più frequenti lesioni del seno piriforme, siano esse iniziali e a sviluppo sottomucoso o voluminose, in stadio avanzato.

Ove disponibile, la tecnologia TC Dual-Energy consente di quantificare la concentrazione iodinica e di enfatizzare l'impregnazione contrastografica attraverso l'acquisizione di dataset a differenti energie. L'utilizzo di specifici tool di ricostruzione di immagini nel post-processing può quindi agevolare l'identificazione e la definizione dimensionale del processo patologico e l'eventuale invasione cartilaginea.

La RM, a causa dei lunghi tempi di acquisizione, presenta frequenti artefatti da movimento e non consente studi con manovre funzionali. Essa, pertanto, è da considerare esame di II scelta, "problem solving" di dubbi diagnostici non risolti alla TC (ad esempio qualora quest'ultima non consenta di escludere il coinvolgimento cartilagineo, l'infiltrazione dei muscoli prevertebrali o dell'esofago cervicale).

Nei tumori localizzati nella sottosedede "parete posteriore", le metodiche di imaging si caratterizzano per una bassa specificità nel diagnosticare l'infiltrazione della fascia prevertebrale: in particolare anche la RM è dotata di elevato valore predittivo negativo nel definire tale infiltrazione, ma di valore predittivo positivo relativamente basso. In questi casi l'esame dovrà essere esteso in senso cranio-caudale dal basicranio osseo allo stretto toracico superiore, data la possibile diffusione sottomucosa della neoplasia.

Per quanto attiene alla valutazione dello stato linfonodale basato sui classici criteri morfologico-dimensionali, le due metodiche sono sostanzialmente equivalenti.

Il rischio di metastasi a distanza (in ordine di frequenza polmone, fegato e ossa) è correlato allo stadio di malattia (> incidenza nei tumori in stadio T4 e con interessamento linfonodale avanzato). La ^{18}F FDG PET/TC ha un maggior tasso di accuratezza nella diagnosi dei foci metastatici a distanza rispetto alla TC ed è quindi da considerare metodica elettiva, indicata nei pazienti in stadio clinico localmente avanzato (stadio III e IV). Nel caso in cui la ^{18}F FDG PET/TC non sia disponibile, sono indicati l'esame TC del torace, dell'addome e la scintigrafia ossea.

Nei pazienti in stadio clinico iniziale è suggerito l'esame TC del torace per la ricerca di seconda primitività neoplastica in considerazione dell'elevato rischio correlato al fumo di sigaretta.

Proposta PDTA

Stadiazione loco-regionale:

Tutti gli stadi: TC con mdc esame di I scelta, RM con MdC esame di II scelta

Stadiazione a distanza:

Neoplasie in stadio iniziale: suggerita TC torace (forti fumatori)

Neoplasie in stadio localmente avanzato (III e IV): ^{18}F FDG PET/TC esame di I scelta o esame TC con MdC del torace, addome + scintigrafia ossea se ^{18}F FDG PET/TC non disponibile.

Acquisizione delle immagini TC – principi generali

Lo studio mediante TC dell'ipofaringe (o del complesso laringo-faringeo) presuppone alcuni accorgimenti metodologici obbligatori, da mettersi comunque in opera, prescindendo ove possibile, dal tipo di attrezzatura e quindi dal livello tecnologico disponibile.

- Acquisizione volumetrica, prima e dopo somministrazione di 1. MdC, estesa dal basicranio osseo sino al giugulo e ottenuta a strato sottile (< 1 mm) con matrici di ricostruzione dotate di voxel isotropico; tali peculiarità, oltre a incrementare significativamente il contenuto informativo della singola sezione di strato, consentono l'ottenimento di ricostruzioni multiplanari di elevata qualità.

- Acquisizione durante manovra di Valsalva per ottenere un variabile grado di distensione dell'ipofaringe, segnatamente alla pars membranacea dei seni piriformi. Tale artificio diagnostico appare molto utile per dimostrare la normale distensibilità parietale di tali strutture anatomiche che, sovente nel respiro tranquillo, presentano pareti collabite e pertanto non analizzabili in maniera esaustiva.
- Ricostruzione in post-processing delle immagini, almeno inizialmente, sul piano assiale parallelo al disco C3-C4 (corrispondente al piano delle corde vocali vere). In analogia a quanto avviene nella diagnostica delle lesioni laringee, potrebbe essere indicato lo studio in fonazione, dato il frequente coinvolgimento dell'apparato cordo-crico-aritenoideo. Successivamente, ricostruzioni sul piano coronale e/o sagittale.
- Valutazione con finestra per tessuti molli. Finestra per osso utile per indagare l'eventuale infiltrazione cartilaginea.

Acquisizione delle immagini RM – principi generali

Impiego di magneti ad elevata intensità di campo (> 1,5 T).

La complessa anatomia della regione richiede immagini ad elevata risoluzione spaziale (matrice ≥ 512) con spessore di strato ≤ 3 mm. Lo studio si compone di una combinazione di sequenze T2, T1 pesate e DWI, acquisite inizialmente sul piano assiale parallelo al disco C3-C4 con estensione dal basicranio al giugulo. In relazione al coinvolgimento delle diverse subsedi è possibile integrare l'acquisizione secondo il piano coronale e/o sagittale.

Dopo contrasto è consigliabile l'acquisizione di sequenze 3D GE T1 pesate (Vibe, Lava, Thrive) che consentono di avere voxel submillimetrici isotropici. Se tali sequenze non sono disponibili, dopo MdC è consigliato l'impiego di sequenze TSE T1 pesate con saturazione del grasso.

Check list di refertazione

Indicare le dimensioni e la/le subsedi coinvolte.

Indicare altresì le vie di diffusione in rapporto alle suddette subsedi.

Neoplasie del seno piriforme

Diffusione craniale > plica faringo-epiglottica; vallecchia glosso-epiglottica con eventuale compartecipazione della base della lingua.

Diffusione mediale > muro faringo-laringeo e plica ariepiglottica; strutture endovestibolari (falsa corda, corda vera; aritenoidi, ventricolo di Morgagni); spazio pre-epiglottico. Appare pertanto ovvio come nelle lesioni in stadio avanzato sia estremamente difficile discriminare il carcinoma ad origine ipofaringea da quello primitivamente laringeo.

Diffusione laterale a partenza dalla pars membranosa > tessuti molli profondi e superficiali del collo; strutture vascolari.

Diffusione laterale a partenza dalla pars cartilaginea > margine posteriore scudo tiroideo/muscolo costrittore inferiore del faringe.

Diffusione inferiore dall'apice del seno piriforme > articolazione crico-aritenoidea; piano cordale; spazio crico-tiroideo.

Neoplasie della parete posteriore

Diffusione craniale > orofaringe e rinofaringe.

Diffusione caudale > esofago.

Diffusione posteriore > muscolo costrittore, fascia prevertebrale, piano muscolare prevertebrale.

Diffusione laterale > logge profonde del collo.

Neoplasie della regione retrocricoidea

Diffusione anteriore > cartilagine cricoide e complesso crico-aritenoideo (eventuale paralisi cordale).

Diffusione postero-laterale > apice seno piriforme.

Diffusione inferiore > trachea; esofago cervicale.

Esprimere sempre un giudizio diagnostico sul coinvolgimento linfonodale, indicando dimensioni (asse corto), necrosi, segni di rottura capsulare e rapporti vascolari.

Naso e seni paranasali

Sintomi e diagnosi

I tumori nasosinusal si presentano solitamente con sintomi aspecifici quali ostruzione nasale, rinorrea, epistassi ricorrenti. La loro unilateralità, l'andamento peggiorativo e l'eventuale presenza di altri sintomi maggiormente indicativi di tumore maligno (ad esempio diplopia, parestesie o dolore nevralgico al volto) impongono l'esame endoscopico delle fosse nasali con fibroscopio o ottiche rigide. L'ispezione della fossa nasale deve essere meticolosa ed esaminare i meati (inferiore, medio e superiore), la fessura olfattoria e il recesso sfenoetmoidale. In caso sia individuata una lesione sospetta per neoplasia, è importante programmare lo studio per immagini prima di eseguire la biopsia, al fine di non alterare il quadro a causa di processi emorragici o infiammatori. Allo stesso modo, in caso di evidente sovrainfezione batterica, è indicato un trattamento antibiotico e cortisonico prima dello studio per immagini al fine di facilitare la definizione dei margini della malattia.

Proposta PDTA

Stadiazione loco-regionale:

Tutti gli stadi:

- tumori dei seni mascellari, cavità nasali e seni etmoidali: RM in quanto più accurata per distinguere ristagno mucoso da neoplasia, dimostrare l'invasione perineurale, della periorbita e della dura e l'infiltrazione di ossa soprattutto nella componente midollare; è possibile integrare l'esame RM con acquisizione TC senza mdc per valutare lo stato della corticale ossea;
- US ± FNA se dubbio linfonodale che incide sulla scelta terapeutica.

Stadiazione a distanza:

Neoplasie in stadio localmente iniziale:

- TC torace (se clinicamente indicato)

Neoplasie in stadio localmente avanzato (III e IV):

- ¹⁸F FDG PET/TC esame di I scelta o esame TC del torace, addome + scintigrafia ossea se ¹⁸F FDG PET/TC non disponibile.

Acquisizione delle immagini RM – principi generali

- Spessore dello strato e risoluzione. Nello studio RM delle neoplasie naso-sinusalì lo spessore di strato e la matrice condizionano la risoluzione spaziale dell'indagine; pertanto, lo spessore di strato non dovrebbe essere superiore a 3 mm. È consigliato, nel caso di scarsa compliance del paziente, l'impiego di sequenze che prevedono il campionamento radiale del k spazio (Blade, Propeller, Multivane) con lo scopo di ridurre gli artefatti da movimento. L'acquisizione di sequenze 3d GE T1 (Vibe, Lava, Thrive) che permettono di ottenere voxel sub millimetrici isotropici consente informazioni aggiuntive attraverso ricostruzioni MPR e MIP di spessore variabile.

Le dimensioni del voxel possono essere aumentate fino ad 1 mm nel caso di pazienti poco collaboranti, consentendo di ridurre la durata delle sequenze a parità di volume dello studio. In caso di mancata disponibilità di tali sequenze, dopo somministrazione di contrasto è suggerito l'utilizzo di sequenze SE T1 pesate con saturazione del grasso (assiale, coronale e sagittale).

- Orientamento delle sequenze. La simmetria di lato è fondamentale per una corretta refertazione. Le sezioni assiali e coronali devono essere orientate parallelamente al palato duro e alle rocche petrose. Nel piano sagittale è consigliabile impiegare la falce cerebrale come repere di orientamento.
- Scelta delle sequenze. Lo studio si compone di una combinazione di sequenze T2 e T1 pesate nei piani assiale, coronale e sagittale. È importante poter disporre sempre di sequenze T2 e T1 pesate acquisite sui piani assiale e coronale. L'utilizzo di sequenze acquisite nel piano sagittale è utile in caso di neoplasie dei seni etmoidali, delle fosse nasali e dei seni mascellari per valutare la presenza e il grado di infiltrazione ossea e l'invasione della dura.

Al fine di dimostrare il rapporto della neoplasia con segmenti intracranici intracisternali è consigliabile impiegare sequenze di cisternografia-RM con strati isotropici submillimetrici (3DFT-CISS, DRIVE, FIESTA-c). Dopo iniezione del mezzo di contrasto è indicata l'acquisizione di sequenze 3d GET1 che permettono valide ricostruzioni multiplanari riducendo i tempi d'esame. L'utilizzo di sequenze pesate in diffusione (DWI) è da considerarsi come parte integrante del normale protocollo di studio ed è particolarmente importante per differenziare tumore da tessuto infiammatorio e per suggerire la diagnosi di malattia linfoproliferativa. Le sequenze 3D-CISS (ma non le DRIVE e le FIESTA) possiedono una pesatura mista T1/T2 e pertanto sono sensibili al mdc, una sequenza 3D-CISS sul piano assiale può essere usata in casi particolari per lo studio dei nervi cranici nei seni cavernosi. Recentemente sono state introdotte sequenze 3D

GET1 a sangue nero (“black blood”); se disponibili, queste sequenze sono utili per lo studio dell’infiltrazione carotidea e dei nervi cranici nei seni cavernosi e dell’estensione meningea e leptomeningea delle lesioni.

- Estensione dello studio. *Piano assiale:* il limite craniale è pochi millimetri al di sopra del margine superiore dei seni frontali, quello caudale è alcuni millimetri dal margine inferiore del palato duro per la valutazione del parametro T. Per la valutazione del parametro N è indicata acquisizione assiale estesa dal palato duro alle clavicole il cui spessore può essere anche superiore a 3 mm (4 mm). *Piano coronale:* il limite anteriore è pochi mm al davanti della cartilagine alare nasale, quello posteriore è la giunzione atloassiale. *Piano sagittale:* da una branca ascendente della mandibola a quella controlaterale. Ovviamente, il campo di vista è modificato da caso a caso in funzione dell’estensione della malattia. 4. Nel caso in cui si ravvisi un’infiltrazione intracranica è suggerito acquisire una sequenza T1 pesata (sia SE che GE) estesa a tutto il cranio, per l’identificazione di eventuali metastasi.

Acquisizione delle immagini TC – principi generali

Acquisizione volumetrica a strato sottile (≤ 1 mm), prima e dopo iniezione endovenosa di mdc iodato (70-90 ml + 40 ml salina, 2 ml/s, ritardo 80 s), algoritmo di ricostruzione da “tessuti molli” e da “osso” (se sospetta infiltrazione ossea).

Le immagini assiali devono essere allineate al palato duro e l’acquisizione deve essere estesa dal margine superiore dei seni frontali ad alcuni millimetri al di sotto del palato duro allo stretto toracico superiore (valutazione parametro T e N). L’acquisizione a strato sottile consente l’utilizzo di ricostruzioni multiplanari di buona qualità.

Check-list di refertazione

(verifica delle direttrici di estensione locale della neoplasia)

Cavità nasale (verifica delle direttrici di estensione locale della neoplasia):

- Antero-craniale: osso nasale (erosione), infiltrazione sottocutanea, cute
- Craniale:

- attraverso la fessura olfattoria ➡ pavimento della fossa cranica anteriore (in avanti lamina cribra e crista galli; dietro planum sfenoidale):
 - > erosione ossea, invasione sottoperiostale, invasione transdurale;
 - > invasione del bulbo e/o tratto olfattorio (ipsi/controlaterale);
 - > presenza di invasione cerebrale (ipsi/e controlaterale);
 - > entità dell'estensione laterale dell'alterazione della dura;
 - > presenza di diffusione leptomenigea.

- attraverso le cellule etmoidali anteriori/recesso frontale ➡ seno frontale (invasione, stato delle pareti);

- Laterale: turbinati inferiore, medio e superiore

- attraverso le cellule etmoidali anteriori/posteriori ➡ parete mediale orbitaria (NB critica l'invasione della metà posteriore)

- parete mediale del seno mascellare (erosione ossea, infiltrazione della cavità)

- dotto nasolacrimale

- Inferiore: pavimento della fossa nasale (erosione/invasione intra-spongiotica) e palato duro, bordo alveolare

- Posteriore:
 - attraverso la coana ➡ rinofaringe, tuba di Eustachio (infiltrazione, compressione),
 - attraverso la fossa pterigo-palatina ➡ fessure orbitarie inferiore e superiore, fossa infratemporale (spazio masticatorio), lamine e processo pterigoideo (verifica di invasione intra-spongiotica), canale vidiano, forame rotondo, presenza di diffusione perineurale (stato del Cavo di Meckel)
 - attraverso il recesso sfeno-etmoidale ➡ invasione del seno sfenoidale (stato delle pareti, verifica del canale del nervo ottico (e del nervo stesso) e del decorso dell'arteria carotide interna, verifica del tetto (pavimento della sella, e della parete posteriore (clivus),

- Mediale: setto nasale (erosione/infiltrazione con estensione controlaterale)

Seni etmoidali:

- Craniale:
 - attraverso la fovea etmoidale ⇒ fossa cranica anteriore (vedi sopra), invasione del tetto orbitario (e della periorbita o del contenuto orbitario)
 - attraverso le cellule etmoidali anteriori/recesso frontale ⇒ seno frontale (invasione, stato delle pareti e del setto mediano) verifica delle pareti orbitarie
- Laterale: parete mediale dell'orbita
 - stato della periorbita, infiltrazione trans-periorbita nella metà anteriore e/o posteriore
 - verifica del nervo ottico e dell'apice orbitario
 - verifica del sacco lacrimale
- Mediale (e Inferiore): cavità nasale, setto e fessura olfattoria
- Inferiore-laterale: parete mediale del seno mascellare (verifica della cavità e delle altre pareti)
- Posteriore:
 - attraverso il recesso sfeno-etmoidale ⇒ seno sfenoidale (vedi sopra)
 - attraverso la fossa pterigo-palatina ⇒ (vedi sopra)

Seno mascellare:

- Anteriore: parete anteriore, invasione transperiostale, stato dei tessuti sottocutanei e della cute, diffusione perineurale (nervo infraorbitario)
- Mediale: invasione della cavità nasale, invasione del labirinto etmoidale ⇒ (per le direttrici di ulteriore estensione da questa sede vedi sopra)
- Inferiore: invasione del palato duro e/o della cresta alveolare,
- Craniale: pavimento orbita
 - deformazione contenuta dalla periorbita o invasione trans-periostale (stato del contenuto dell'orbita),
 - invasione e diffusione perineurale lungo nervo infraorbitario ⇒ V2

- Posteriore: attraverso la parete posteriore
- 1/3 mediale e lamine pterigoidee ⇒ invasione della fossa pterigopalatina
- > diffusione perineurale: nervi palatini, V2 e Cavo di Meckel,
- > diffusione perineurale: ganglio sfeno-palatino, nervo vidiano ⇒ nervo grande petroso superficiale ⇒ ganglio genicolato,
- > invasione ossea della base del processo pterigoideo (forami vidiano e mascellare),
- > invasione delle fessure orbitali inferiore e superiore (estensione al seno cavernoso e al canale ottico),
- > invasione dei muscoli pterigoidei,
- > superficie laterale ⇒ invasione della fossa infratemporale/spazio masticatorio ⇒ mandibola, spazio parafaringeo, stato dell'arteria carotide interna, della ghiandola parotide, del pavimento della fossa cranica media (grande ala sfenoide) e dei rami di V3 (alveolare inferiore, linguale, auricolo-temporale, forame ovale e Cavo di Meckel).

Parametro N:

- Esprimere sempre un giudizio sulla presenza di metastasi linfonodali, indicando dimensioni (asse corto), necrosi, segni di rottura capsulare e rapporti vascolari in particolare l'eventuale infiltrazione dell'arteria carotide interna (area di contatto tumore parete vascolare, presenza di encasement).

Rinofaringe

Sintomi e diagnosi

Il tumore del rinofaringe si manifesta solitamente con ostruzione nasale, epistassi, otite media effusiva persistente e non responsiva alle terapie, dolore e adenopatie laterocervicali. Nelle forme più avanzate possono associarsi diplopia (per deficit del VI n. cranico), oftalmoplegia, parestesia-anestesia nei territori del trigemino, chemosi. Nelle aree non endemiche il carcinoma rinofaringeo presenta un duplice picco di incidenza, in età giovanile e alla sesta decade.

La valutazione tramite esame endoscopico con fibre ottiche rigide o flessibili è imprescindibile. La sede di insorgenza più frequente è la fossetta di Rosenmuller.

Un recente studio su 20.000 soggetti sani di sesso maschile in un'area endemica per il carcinoma del rinofaringe ha evidenziato l'efficacia della ricerca del EBV DNA nel plasma a scopo di screening. La presenza di EBV DNA nel plasma di soggetti sani ha permesso, con una successiva valutazione endoscopica, di diagnosticare un numero maggiore di casi in fase precoce. (Chan KCA, Woo JKS, King A, et al. *Analysis of Plasma Epstein-Barr Virus DNA to Screen for Nasopharyngeal Cancer* [published correction appears in N Engl J Med. 2018 Mar 8;378(10):973]. N Engl J Med. 2017;377(6):513-522. doi:10.1056/NEJMoa1701717). Questi pazienti hanno inoltre dimostrato una prognosi migliore.

Il prelievo biotico può essere eseguito sotto guida endoscopica in anestesia locale; nel caso il paziente sia compliant e senza morbidità rilevanti e l'anatomia delle fosse nasali sia favorevole la procedura può essere eseguita anche in regime ambulatoriale.

I carcinomi rinofaringei in età pediatrica rappresentano circa il 7-18% del totale. Nella maggioranza dei casi si tratta di carcinomi indifferenziati (WHO tipo 3) EBV correlati in stadio avanzato. Le stime di sopravvivenza sono in generale migliori rispetto all'adulto.

A un'analisi multivariata risulta che le donne in stato di pre-menopausa presentano una risposta favorevole, statisticamente significativa, ai trattamenti di tutti gli end-point esaminati: *disease specific survival* (DSS), *overall survival* (OS), *distant metastasis free survival* (DMFS), *locoregional relapse-free survival* (LRFS) (*The significant survival advantage of female sex in nasopharyngeal carcinoma: a propensity-matched analysis*. P.Y. OuYang, British Journal of Cancer (2015) 112, 1554-1561).

EBV-DNA circolante come biomarker prognostico

Recenti evidenze hanno dimostrato il ruolo prognostico del dosaggio di EBV-DNA circolante dopo il trattamento locoregionale. In particolare, il suo valore dopo chemioterapia di induzione negli stadi avanzati (rilevabile [EBV-DNA > 0] vs non rilevabile [EBV-DNA = 0]) ha un impatto prognostico indipendente sulla sopravvivenza globale, libera da malattia e sul rischio di sviluppare metastasi a distanza. (Chen, F.-P., et al. (2021). *Circulating Epstein-Barr virus DNA level post induction chemotherapy contributes to prognostication in advanced-stage nasopharyngeal carcinoma*, European journal of cancer 151: 63-71). Analogamente, la mancata negativizzazione del valore dopo la fine del trattamento radioterapico è un indicatore

prognostico precoce di aumentato rischio di recidiva e morte per malattia (Hui, E. P., et al. (2021), *Dynamic Changes of Post-Radiotherapy Plasma Epstein-Barr Virus DNA in a Randomized Trial of Adjuvant Chemotherapy Versus Observation in Nasopharyngeal Cancer*, *Clinical cancer research: an official journal of the American Association for Cancer Research* 27(10): 2827-28369).

Alla luce di questi dati EBV-DNA si configura in futuro come un promettente biomarcatore per la personalizzazione del trattamento e del follow up.

Diagnostica per immagini

Considerata la bassa incidenza del carcinoma del rinofaringe nella nostra area geografica, raramente l'imaging viene utilizzato come metodica di screening. Benché evidenze preliminari sembrano evidenziare il potenziale utilizzo della tecnica RM con tecnica DWI-IVIM (*Diffusion Weighted Imaging-Intravoxel Incoherent Motion*) nella diagnosi differenziale tra iperplasia linfatica benigna e neoplasia early stage, non possono essere considerati sufficienti a raccomandare l'applicazione di questa tecnica (che richiede una post-analisi non banale) nella pratica clinica.

Nel caso di neoplasia del rinofaringe clinicamente accertata le indagini di imaging devono definire l'estensione profonda (sottomucosa) della lesione. Il rinofaringe è localizzato pressoché al centro della testa, conseguentemente le neoplasie che originano da questa sede anatomica hanno possibilità di accrescersi lungo numerose differenti direttrici. Inoltre, le neoplasie rinofaringee hanno elevata propensione a invadere la base cranica e il neurocranio nella fossa cranica media.

Generalmente la RM è considerata tecnica di elezione, superiore alla TC soprattutto nell'identificazione dell'invasione della base cranica, della fossa cranica media e del seno cavernoso. Tuttavia, la mancanza di studi che confrontino le tecniche in modo diretto, fa sì che il livello di evidenza scientifica di questa affermazione sia prevalentemente classificabile come expert opinion (livello IV).

Analogamente, è opinione condivisa che la RM fornisca informazioni più accurate sulla diffusione perineurale (principalmente lungo il n. mascellare, mandibolare o – nello spazio carotideo – lungo i nervi misti). L'impiego della TC dovrebbe essere limitato ai casi in cui sussistano controindicazioni assolute all'esecuzione della RM.

La stadiazione della neoplasia deve includere la valutazione di tutte le stazioni linfonodali del collo; pertanto, l'area di studio RM (o TC) deve estendersi dal tetto dello sfenoide (eventualmente ampliando il limite craniale nei casi di invasione intracranica massiva) sino alla base del collo (articolazioni sternoclaveari). Le due metodiche sono equivalenti nella valutazione della presenza di malattia linfonodale.

L'ecografia (eventualmente associata a prelievo FNA) può fornire informazioni integrative dimostrando anomalie strutturali in linfonodi che hanno normali dimensioni; tuttavia, ha un ruolo nettamente inferiore alla RM o alla TC nella delineazione dei limiti anatomici del piano di cura.

Non esiste evidenza scientifica di un ruolo diagnostico aggiuntivo della ^{18}F FDG PET/TC rispetto a TC o RM nella valutazione del tumore primitivo e nella ricerca di metastasi linfonodali in presenza di collo clinicamente N0.

Nei pazienti con malattia in stadio clinico localmente avanzato la stadiazione deve includere la ricerca di metastasi a distanza: in questo ambito, la PET/TC è la metodica più indicata; se non disponibile, può essere sostituita da una combinazione di TC del torace e dell'addome e scintigrafia ossea.

Acquisizione delle immagini RM – principi generali

- Spessore dello strato e risoluzione. La complessa anatomia della regione richiede immagini ad alta risoluzione; pertanto, lo spessore di strato RM non dovrebbe essere superiore a 3mm. La matrice non dovrebbe essere inferiore a 512. Dopo contrasto è consigliabile l'acquisizione di sequenze 3d GE T1 che consentono di avere pixel sub millimetrici.
- Orientamento delle sequenze RM. La simmetria di lato è fondamentale per una corretta refertazione. Le sezioni assiali e coronali devono essere orientate parallelamente al decorso dei condotti uditivi interni. Nel piano sagittale è consigliabile impiegare la falce cerebrale come repere di orientamento.
- Scelta delle sequenze RM. Lo studio si compone di una combinazione di sequenze T2 e T1 pesate e DWI. È importante poter disporre di almeno una sequenza acquisita nel piano sagittale per la valutazione del clivus (consigliabile la sequenza T1 pre-contrasto nella quale è massima la differenza di segnale tra neoplasia e midollare). Generalmente lo studio DWI è ottenuto con l'impiego di sequenze EPI (Echo-Planar Imaging); un

recente studio ha proposto l'impiego alternativo di sequenze TSE (Turbo Spin-Echo) dimostrando una migliore qualità di immagine e minore distorsione delle strutture anatomiche. Dopo contrasto le sequenze 3d GET1 consentono ricostruzioni multiplanari di buona qualità e sono quindi una scelta consigliabile per ridurre i tempi d'esame.

- Estensione dello studio. Per la valutazione dell'estensione della neoplasia, nel piano assiale il limite craniale è consigliabile sia pochi millimetri al di sopra del tetto del seno sfenoidale, quello caudale almeno un centimetro caudale dal palato duro; nel piano coronale, il limite anteriore è la parete anteriore del seno sfenoidale, quello posteriore è la giunzione atlo assiale (versante intracranico). Nel piano sagittale: la sequenza dovrà estendersi da un seno cavernoso al controlaterale. Ovviamente, il campo di vista è modificato da caso a caso in funzione dell'estensione della malattia. La valutazione dei linfonodi del collo richiede almeno una sequenza nel piano assiale (TSE T2 o TSE T1 dopo contrasto). La necessità di estendere la copertura sino alla base del collo può essere soddisfatta aumentando lo spessore di strato (sino 4mm) o il numero di sezioni; l'aumento del tempo di acquisizione che quest'ultima soluzione implica può essere compensato da una riduzione della matrice.

Acquisizione delle immagini TC – principi generali

- Acquisizione volumetrica con limite craniale un centimetro al di sopra del tetto del seno sfenoidale e limite caudale alla base del collo. Lo studio è monofasico, con un'unica acquisizione ottenuta 80-100 secondi dopo l'inizio della somministrazione del mezzo di contrasto
- Il volume deve essere ricostruito con strato sottile (massimo 1 mm) sia con algoritmo per tessuti molli che con algoritmo per osso. L'orientamento delle ricostruzioni segue gli stessi principi espressi per l'acquisizione RM al punto b. Le ricostruzioni devono essere ottenute nei tre piani fondamentali

Refertazione

La Tabella 1 indica, per ciascuna possibile direttrice di estensione della neoplasia le strutture anatomiche a rischio di invasione e pertanto costituisce una sorta di check-list di refertazione (modulata sul TNM). È importante sottolineare che la VIII edizione della

classificazione TNM dell'AJCC/UICC ha indicato l'estensione oltre il margine laterale del muscolo pterigoideo laterale quale criterio aggiuntivo di stadiazione T4. Inoltre, nella stadiazione di N, l'estensione delle adenopatie al di sotto del piano passante per il bordo inferiore della cartilagine cricoide corrisponde a N3, indipendentemente da dimensione e lato.

Tabella 1. Check-list di refertazione

estensione anteriore	estensione posteriore	estensione caudale	estensione craniale	estensione laterale
coana	spazio retrofaringeo	orofaringe	forame lacero anteriore	fascia faringobasilare
etmoide	spazio carotideo	ipofaringe	forame ovale	spazio parafaringeo
	spazio prevertebrale		clivus	spazio masticatorio
	giunzione atlo-assiale		seno sfenoidale	fossa infratemporale
			cavo di Meckel	fossa pterigopalatina
			seno cavernoso	fessure orbitarie/orbita
				spazio parotideo

Proposta PDTA

Stadiazione loco-regionale (tutti gli stadi):

- RM con mdc esame di I scelta, TC con mdc, se RM non disponibile o controindicata
- US ± FNA (valutazione di N), se è elevata la probabilità che l'informazione ottenuta modifichi la scelta terapeutica

Stadiazione a distanza (neoplasie in stadio localmente avanzato -III e IV-): ¹⁸F FDG PET/TC; se non disponibile, TC torace e addome + scintigrafia ossea.

Ghiandole salivari

Sintomi e diagnosi

I tumori delle ghiandole salivari si possono presentare più frequentemente come una tumefazione di consistenza dura-elastica, indolente, spesso presente da anni. La persistenza, l'unilateralità e la tendenza all'accrescimento devono indurre al sospetto diagnostico di tumore.

Circa l'80% dei tumori delle ghiandole salivari maggiori sono benigni. La probabilità che un tumore sia maligno aumenta con il diminuire delle dimensioni della ghiandola, andando dal 15-30% per la parotide, al 41-45% per la ghiandola sottomandibolare fino all'90% per la ghiandola sottolinguale. Sintomi e segni suggestivi di un tumore maligno sono: rapida crescita, dolore, paralisi del VII nc, e presenza linfonodi al collo. Si intendono per ghiandole salivari minori, le strutture ghiandolari presenti nella mucosa del cavo orale che contribuiscono alla produzione della saliva. Inoltre, sono comprese nella definizione di ghiandole salivari minori tutte le strutture ghiandolari presenti nelle prime vie aereo-digestive che, anatomicamente, sono simili alle ghiandole salivari minori ma contribuiscono alla produzione di muco, e non di saliva. Tumefazioni persistenti e indolenti del cavo orale che improvvisamente iniziano a crescere, oppure le lesioni dolenti, ulcerate e sanguinanti richiedono un accertamento diagnostico nel sospetto di una proliferazione maligna. Per le altre sottosedì (ad esempio, cavità nasale, base cranica, trachea), saranno i sintomi specifici e l'imaging radiologico a guidarci per il sospetto diagnostico e l'accertamento. L'esame obiettivo, la visita con fibre ottiche e un'obiettività neurologica sono sempre raccomandati nella diagnostica dei tumori delle ghiandole salivari maggiori. Per le ghiandole salivari minori in relazione alla sede (ad esempio, cavo orale, fosse nasali, rinofaringe), può essere raccomandata la valutazione con fibre ottiche piuttosto che un'endoscopia mirata (ad esempio, nel caso di malattia localizzata a livello della laringe, trachea e/o bronchi).

Diagnostica per immagini

In presenza di neoplasia delle ghiandole salivari le indagini diagnostiche integrano l'esame clinico e istologico in quanto forniscono informazioni utili per la caratterizzazione delle lesioni e determinanti per la migliore valutazione della estensione loco-regionale e a distanza, indispensabili per la corretta stadiazione clinica della malattia e la adeguata pianificazione terapeutica.

L'US è la metodica di primo livello in presenza di riscontro clinico di tumefazione in regione parotidea o sottomandibolare e consente di confermare l'origine della lesione dalle ghiandole salivari maggiori. Tale metodica, integrata eventualmente da FNA, può considerarsi conclusiva nell'iter diagnostico in caso di condizioni patologiche non tumorali (es. linfadenopatia infiammatoria intraparotidea, scialoadenite ecc.) o di tumefazioni del lobo superficiale della parotide di piccole dimensioni, circoscritte e mobili, clinicamente benigne.

La RM è metodica di secondo livello, indicata in presenza di lesioni parotidiche voluminose, interessanti il lobo profondo o associate a segni clinici sospetti di malignità. La RM è indicata sempre in presenza di lesioni aventi origine dalle ghiandole sottomandibolari e sottolinguali e dalle ghiandole salivari minori. Tale metodica fornisce informazioni per la valutazione della estensione locale del tumore primitivo e della presenza di eventuale diffusione perineurale macroscopica di malattia, indispensabili per il corretto planning terapeutico e per lo staging linfonodale.

L'utilizzo di tecnica RM multiparametrica che affianca sequenze morfologiche con sequenze pesate in diffusione (DWI) e sequenze dinamiche di perfusione (DCE), fornisce informazioni utili nella caratterizzazione delle lesioni tumorali.

Come in tutte le applicazioni della RM nel campo oncologico testa-collo, il livello qualitativo necessario per ottenere indagini di qualità diagnostica accettabile, difficilmente può essere ottenuto su apparecchi con magnete inferiore a 1,5T.

Esiste chiara evidenza scientifica della superiorità della RM rispetto alla TC per la caratterizzazione e bilancio di estensione delle lesioni tumorali delle ghiandole salivari. La TC deve essere riservata ai casi in cui la RM è controindicata o non disponibile.

Le due metodiche sono invece sovrapponibili per lo staging linfonodale. Per tale valutazione è indispensabile estendere lo studio radiologico dalla base cranica allo stretto toracico superiore.

L'US, integrato da FNA, costituisce anche ausilio diagnostico valido per il corretto staging linfonodale prima del trattamento, utile soprattutto nei casi in cui questo condiziona la strategia terapeutica.

Non esiste evidenza scientifica di un ruolo diagnostico aggiuntivo della 18F FDG PET/TC rispetto a RM nella valutazione del tumore primitivo e nella ricerca di metastasi linfonodali in presenza di collo clinicamente N0. Tale metodica in particolare non si è dimostrata utile nella diagnosi differenziale tra forme tumorali benigne e maligne a causa della notevole sovrapposizione in termini di captazione del tracciante.

L'esame 18F FDG PET/TC o l'esame TC del torace, dell'addome e scintigrafia ossea se 18F FDG PET/TC non disponibile, sono indicati nei pazienti in stadio clinico localmente avanzato (stadio III e IV) o comunque in caso di neoplasie ad alto grado.

In presenza di alcuni istotipi tumorali quali il carcinoma adenoideo-cistico, ad elevato rischio di metastasi polmonari, è suggerita sempre la esecuzione di esame TC del torace.

Acquisizione delle immagini RM - Principi generali

La risonanza magnetica deve essere eseguita con bobina del collo con magnete $\geq 1,5$ T.

Studio convenzionale

Il protocollo deve prevedere uno studio morfologico mediante sequenze T1 TSE, sequenze T2 che prevedono il campionamento radiale del k spazio (Blade, Propeller, Multivane) al fine di ridurre gli artefatti da movimento con Field Of View di 250x 250 mm e spessore minore di 3 mm. È importante poter disporre sempre di sequenze T2 e T1 pesate acquisite sul piano assiale e di almeno una sequenza acquisita nel piano coronale. Può essere utile integrare lo studio morfologico con sequenze Short Tau Inversion Recovery (STIR) assiali nel sospetto di recidiva di adenoma pleomorfo.

Diffusion Weighted Imaging (DWI)

Si consigliano sequenze DWI con b value 0-500-1000. Le sequenze DWI-non epi RESOLVE consentono di ottenere immagini DWI di alta qualità, offrendo un'elevata risoluzione spaziale e uno spessore della fetta ridotto che non deve superare i 3 mm.

Sequenze dopo somministrazione di mezzo di contrasto paramagnetico

Per lo studio dopo somministrazione di mezzo di contrasto sono preferibili sequenze 3d GE T1 (Vibe, Lava, Thrive) dopo somministrazione di mezzo di contrasto che consentono di avere voxel sub millimetrici isotropici. Se tali sequenze non sono disponibili, dopo mdc è consigliato l'utilizzo di sequenze SE T1 pesate con saturazione del grasso (assiale, coronale e sagittale).

Perfusione (DCE)

Per la caratterizzazione delle lesioni parotidiche può essere utile utilizzare il Dynamic Contrast Enhancement (DCE) che utilizza sequenze rapide T1 (3D-T1WI FFE 3D-T1WI FISP or 3D-T1WI FLASH 3D-T1WI FSPGR) di base e ogni 30 secondi dopo la somministrazione di mezzo di contrasto per un intervallo temporale di 5 minuti. Le curve di intensità del segnale temporale (TIC) ottenute all'interno di una ROI consentono di valutare il tempo necessario per raggiungere il picco massimo di contrast enhancement (Tpeak) e la percentuale di wash-out (WR) . Questi

dati, insieme ai valori di ADC, delle sequenze pesate in Diffusione possono essere utili nella caratterizzazione delle lesioni parotidiche.

Studio del nervo facciale

Sequenze 3D STIR, CISS, bFFE and DTI (diffusion tensor imaging) possono essere utili per lo studio del nervo facciale extracranico.

Estensione dello studio

Piano assiale: il limite craniale è pochi millimetri al di sopra del tetto del seno sfenoidale, quello caudale è il margine inferiore della mandibola per la valutazione del parametro T. Per la valutazione del parametro N è indicata acquisizione assiale estesa dal margine inferiore della mandibola alle clavicole il cui spessore può essere anche superiore a 3 mm (4 mm).

Piano coronale: il limite anteriore è pochi mm al davanti del mento, quello posteriore è la giunzione atlo-assiale. Ovviamente, il campo di vista è modificato da caso a caso in funzione dell'estensione della malattia.

Checklist di refertazione

Neoplasie parotidiche

- 1) Dimensioni della neoformazione sui 3 piani assiale, coronale e sagittale
- 3) Sede: lobo superficiale o profondo (secondo la linea del nervo facciale o la linea di Utrecht)
- 2) Forma, margini (regolari-irregolari), iper-ipo-iso-intensità in T2 rispetto al parenchima ghiandolare, contrast-enhancement omogeneo o disomogeneo, valore medio di ADC e tipo di curva TIC.
- 3) Numero delle lesioni, monolateralità o bilateralità.
- 4) Diffusione perineurale lungo il nervo facciale
- 5) Estensione extraparotidea (infiltrazione adipi sottocutaneo, infiltrazione dei tessuti circostanti, mandibola, cute)
- 6) Rapporti con il condotto uditivo esterno ed il processo mastoideo.
- 7) Coinvolgimento delle strutture del basicranio, delle lamine pterigoidee o rapporti con l'ICA.
- 8) Linfadenopatie

9) Conclusioni: stadiazione radiologica proposta

Neoplasie delle ghiandole sottolinguali e sottomandibolari

Per l'estensione locoregionale si rimanda alla checklist delle neoplasie del pavimento orale.

Si ricorda di valutare la diffusione perineurale lungo il nervo ipoglosso e linguale, la diffusione perivascolare ed il coinvolgimento per permeazione ossea della mandibola.

Neoplasie delle ghiandole salivari minori

Per l'estensione locoregionale si rimanda alla checklist della sede della lesione (cavo orale, mucosa buccale, lingua, palato, labbra, laringe, seno mascellare, ghiandole lacrimali).

Si consiglia di descrivere:

- 1) Sede e dimensioni
- 2) Margini: definiti o irregolari
- 3) Pattern di crescita: esofitico o infiltrante
- 4) Estensione locoregionale in base alla sede.
- 5) Coinvolgimento osseo (erosione corticale o diffusione per permeazione ossea)
- 6) Diffusione perineurale, lungo le direttrici dei nervi cranici (V2, V3, VII), in base alla sede

Proposta PDTA

Stadiazione loco-regionale (stadio I, ghiandola parotide)

- US esame di I scelta, RM con mdc esame di II scelta

Stadiazione loco-regionale (escluso stadio I, ghiandola parotide)

- RM con mdc esame di I scelta, TC con mdc, se RM non disponibile o controindicata
- US ± FNA (valutazione di N), se è elevata la probabilità che l'informazione ottenuta modifichi la scelta terapeutica

Stadiazione a distanza (neoplasie in stadio localmente avanzato -III e IV-): ¹⁸F FDG PET/TC nelle istologie ad alto grado; TC torace e addome + scintigrafia ossea in tutte le istologie.

Anatomia patologica

Background

La diagnosi istologica di tutte le neoplasie testa-collo è cruciale per l'inquadramento prognostico del paziente e per l'impostazione del piano terapeutico.

Campo di applicazione

Tutte le lesioni testa-collo di sospetta natura neoplastica alla valutazione clinica.

Requisiti

Tipologia di Prelievo

- Il prelievo biptico per esame istologico è preferibile all'esame citologico per tutte le lesioni mucose di sospetta natura neoplastica epiteliale.
- Il prelievo agobiptico è sempre preferibile alla citologica agoaspirativa anche per la diagnosi di localizzazioni metastatiche o recidivanti locoregionali o sistemiche, e di neoplasie ad origine dalle ghiandole salivari minori.
- . La citologica agoaspirativa può essere considerata limitatamente alle lesioni di sospetta origine dalle ghiandole salivari maggiori.

Modalità di prelievo e processazione dei campioni

- Il campione biptico/agobiptico deve essere di dimensioni sufficienti per la diagnosi (vedere note).

Qualora possibile, i campioni dovrebbero essere prelevati sia dal centro che dalla periferia della lesione, evitando le aree necrotiche all'esame macroscopico o all'imaging (nel caso di prelievi con ago). Nelle biopsie di lesioni mucose, lo spessore minimo deve consentire di valutare l'eventuale presenza di invasione (3 mm circa). Nelle lesioni macroscopicamente verrucose, è necessario che il prelievo comprenda il tessuto connettivo sottomucoso.

- I dati identificativi del paziente includono nome, cognome, sesso e data di nascita. Sono inoltre richiesti dati clinici (sede, dimensioni e aspetto macroscopico o strumentale della lesione), nome del clinico di riferimento e unità operativa.

- I campioni vengono immediatamente fissati in formalina tamponata al 10% e devono essere consegnati al laboratorio entro 24 ore dal prelievo.
- I campioni vengono fissati in formalina per 12/24 ore, evitando fissazioni troppo brevi e troppo prolungate, che potrebbero interferire con indagini immunostochimiche e molecolari.
- Per l'esame istologico è impiegata la colorazione con ematossilina ed eosina, su sezioni ottenute ad una sufficiente profondità del blocchetto di paraffina. Eventuali colorazioni istochimiche/immunostochimiche/di ibridazione in situ sono di ausilio nella definizione di istotipo delle neoplasie delle ghiandole salivari.
 - I campioni citologici agoaspirativi vengono allestiti mediante citologia su strato sottile, citoincluso previa fissazione in formalina (preferibili), o mediante striscio con fissazione in soluzione alcolica. I preparati vengono colorati con colorazione di Papanicolau e/o ematossilina ed eosina. E' preferibile eseguire il prelievo citologico per agoaspirato ecoguidato e con controllo di adeguatezza (ROSE, Rapid On Site Evaluation).

L'esame intraoperatorio al congelatore sebbene non raccomandato può essere impiegato per la conferma di adeguatezza del campione in pazienti critici, associato a prelievo contemporaneo di tessuto rappresentativo per esame istologico convenzionale.

Refertazione

Il referto istopatologico deve rispondere ai requisiti di semplicità e chiarezza e deve necessariamente contenere le seguenti informazioni:

- Adeguatezza o inadeguatezza del prelievo.
- Tipo di prelievo (incisionale od escissionale).
- Presenza o assenza di neoplasia.
- Definizione dell'istotipo e sue varianti, grado di differenziazione dell'area meno differenziata (in funzione delle specificità della sede anatomica, WHO Classification of Head and Neck Tumors, 5th edition, 2022, AJCC Cancer Staging Manual, 8th edition, 2017).

- Profilo immunofenotipico a supporto del processo diagnostico differenziale di istotipo nelle neoplasie delle ghiandole salivari
- Limitatamente ai campioni citologici di lesioni ad origine dalle ghiandole salivari, il referto comprende la determinazione della categoria diagnostica (Faquin WC, Rossi ED, The Milan system for reporting salivary gland cytopathology, Springer 2018, seconda edizione in fase di stampa)
- Codifica della neoplasia secondo i criteri M-SNOMED e ICD più aggiornati.

Informazioni accessorie, se applicabili:

- Presenza di caratteri istopatologici di rilevanza prognostica secondo linee guida.
- Eventuali marcatori molecolari di ausilio nella definizione di istotipo delle neoplasie delle ghiandole salivari (WHO Classification of Head and Neck Tumors, 5th edition, 2022)
- Referti relativi all'eventuale invio dei campioni presso altri centri per second opinion
- Tutte le eventuali situazioni di incertezza diagnostica devono essere dettagliate nel referto e discusse con il gruppo multidisciplinare.

Note esplicative:

- Criterio di adeguatezza è la possibilità di definire la presenza e l'istotipo e di una lesione maligna sul materiale inviato.
- Nei tumori di grosse dimensioni le aree superficiali accessibili alla biopsia possono non essere rappresentative del fronte di avanzamento più aggressivo.
- I prelievi biotipici non consentono generalmente di definire in maniera affidabile tutti i vari parametri prognostici istopatologici.
- La presenza di displasia o carcinoma in situ deve essere segnalata perché può influenzare la resezione chirurgica.
- Limitatamente ai prelievi citologici delle lesioni neoplastiche ad origine dalle ghiandole salivari, la definizione della classe di rischio può non essere associata ad una precisa definizione di istotipo, anche se questa deve essere fornita ogni volta risulti possibile.

Marcatori biomolecolari

La ricerca di marcatori biomolecolari di risposta alla terapia per il carcinomi squamocellulari delle mucose deve essere eseguita su richiesta del team multidisciplinare/oncologo seguendo le linee guida, i protocolli ed i criteri di inclusione previsti da AIFA per ogni specifico trattamento a target molecolare (a titolo di esempio: https://www.agilent.com/cs/library/usermanuals/public/29314_22c3_pharmDx_hnsccl_interpretation_manual_us.pdf).

La determinazione dello stato di HPV ed EBV non è indicata al di fuori dei carcinomi di orofaringe e rinofaringe (e relativi secondarismi) e delle metastasi linfonodali a primitività occulta.

La ricerca di marcatori biomolecolari di risposta alla terapia nelle neoplasie delle ghiandole salivari deve essere eseguita per i carcinomi dei dotti salivari (ricerca dell'espressione dei recettori per androgeni e HER2) e per i carcinomi secretori di alto grado (ricerca del riarrangiamento di NTRK).

Requisiti strutturali

Per la gestione dei campioni è sufficiente la strumentazione standard dei laboratori di Anatomia Patologica. Per la determinazione di marcatori immunofenotipici o molecolari necessari per la diagnosi di neoplasie delle ghiandole salivari è raccomandato l'invio dei campioni a centri di riferimento qualora non disponibili nel centro di origine.

Tempi di refertazione

I tempi di refertazione sono stabiliti a livello istituzionale o regionale. Il tempo massimo raccomandato per la refertazione di un campione biotipico non dovrebbe essere superiore a 7 giorni lavorativi.

Aspetti sito-specifici riguardanti la diagnosi

Orofaringe

In considerazione delle caratteristiche specifiche delle neoplasie squamocellulari dell'orofaringe, è necessario integrare le indicazioni diagnostiche generali necessarie e accessorie con i seguenti dati:

Marcatori biomolecolari

Tutti i carcinomi squamocellulari dell'orofaringe devono essere investigati per la presenza di infezione oncogena da papillomavirus umano (HPV), indipendentemente dalla morfologia e dalla sottosede, secondo i criteri codificati da AJCC (AJCC Cancer Staging Manual, 8th edition, 2017) e le linee guida dell'American College of Pathologists (Lewis JS Jr, Beadle B, Bishop JA, et al. *Human Papillomavirus Testing in Head and Neck Carcinomas: Guideline From the College of American Pathologists*. Arch Pathol Lab Med. 2018;142(5):559-597. doi:10.5858/arpa.2017-0286-CP).

Rinofaringe

In considerazione delle caratteristiche specifiche delle neoplasie del rinofaringe, è necessario integrare le indicazioni diagnostiche generali necessarie e accessorie con i seguenti dati:

Marcatori biomolecolari

La determinazione molecolare dell'infezione da virus di Epstein Barr (EBV) (mediante ibridazione in situ per EBER) non ha significato prognostico o predittivo al contrario della quantificazione del DNA virale circolante. Ciononostante, è raccomandabile l'esecuzione del test sui campioni biotici al momento della diagnosi. Alla luce della recente osservazione della presenza di infezione oncogena da HPV in parte dei casi di carcinoma della rinofaringe negativi per EBV, pur con significato prognostico non chiaramente definito, va considerata per ogni caso, nell'ambito del gruppo multidisciplinare, l'opportunità di indagare la presenza di infezione da HPV nel contesto di protocolli di terapia personalizzata.

L'esame istologico del campione chirurgico

Background

La diagnosi istologica delle neoplasie testa-collo è cruciale per le decisioni terapeutiche post-chirurgiche e il follow-up del paziente nel contesto multidisciplinare oncologico.

Campo di applicazione

Tutte le neoplasie testa-collo trattate chirurgicamente.

Gestione del campione

Chirurgia

Campione chirurgico per esame definitivo

- I campioni vengono chiaramente orientati dai chirurghi, con l'uso di aghi, fili di sutura e supporti solidi. Questo aspetto è indispensabile in particolare per i tumori asportati mediante chirurgia laser transorale e/o mediante tecnica piece-meal, che pervengono in più campioni separati.
- L'orientamento dei campioni e i reperi utilizzati vengono chiaramente descritti nei documenti di accompagnamento. È di ausilio, ma non obbligatorio, inviare al Patologo una documentazione grafica o fotografica della neoplasia e dei margini resezione, da allegare in copia in cartella clinica.
- Il chirurgo descrive l'estensione anatomica del tumore e specifica i margini critici per la valutazione istopatologica, in particolare nei campioni di resezione piece-meal. In questi ultimi campioni, può essere utile inviare i margini di resezione come biopsie separate poiché i margini dei campioni contenenti la lesione risultano distorti dal danno termico.
- La modalità di dissezione linfonodale laterocervicale viene specificata dal chirurgo; i livelli dello svuotamento linfonodale sono contrassegnati chiaramente e, se possibile, fissati su supporto o separati dal chirurgo e inviati in contenitori individuali, contrassegnati correttamente. Il chirurgo inoltre specifica nella documentazione la presenza di strutture laterocervicali di cui è necessario valutare lo stato (vasi, muscoli, nervi, ecc.).

- I campioni vengono immediatamente fissati in formalina tamponata al 10% in un contenitore di dimensioni adeguate (rapporto volume formalina/campione 10/1) e devono essere consegnati al laboratorio entro 24 ore dal prelievo.
- I dati identificativi del paziente includono nome, cognome, sesso e data di nascita. Sono inoltre richiesti dati clinici (sede, dimensioni e aspetto macroscopico o radiologico della lesione, stadio cTNM), nome del chirurgo di riferimento e unità operativa.

Campione chirurgico per esame intraoperatorio

L'esame intraoperatorio al congelatore ha come principale applicazione la valutazione dei margini di resezione. I campioni per esame intraoperatorio devono essere immediatamente consegnati al laboratorio, a fresco. I chirurghi selezionano accuratamente il tessuto da sottoporre ad esame al congelatore, fornendo una precisa descrizione dell'orientamento e della sede del prelievo.

Nel caso (auspicabile) in cui l'intero campione di resezione della neoplasia sia inviato a fresco per la valutazione dei margini, il chirurgo deve segnalare i margini critici e fornire le informazioni necessarie all'orientamento del campione (Chiosea SI. *Intraoperative Margin Assessment in Early Oral Squamous Cell Carcinoma*. Surgical Pathology Clinics 2017;10(1):1-14).

Esame macroscopico e campionamento del campione chirurgico

- I campioni vengono fissati in formalina per 24/48 ore.
- L'esame macroscopico comprende: valutazione e accurata descrizione macroscopica del campione, identificazione dei margini chirurgici di interesse e determinazione dell'estensione della lesione in riferimento alla documentazione fornita dai chirurghi (in particolare nel caso di resezione piece-meal).
- Valutazione dei margini chirurgici mediante la marcatura con inchiostri o tempere, distinguendo i margini adiacenti (con colori diversi). Si favorisce la valutazione dei margini con sezioni trasversali a tutto spessore rispetto a prelievi "en face" o "shave". I campioni relativi ai margini delle resezioni piece-meal che vengono inviati separatamente dalla lesione principale sono esaminati in toto, se possibile con sezioni trasversali.

- I campioni chirurgici contenenti strutture ossee richiedono un processo di decalcificazione prima della valutazione istologica completa. È raccomandabile ottenere almeno un prelievo rappresentativo del tessuto neoplastico e dei margini mucosi prima di procedere alla decalcificazione, per evitare la perdita del dettaglio morfologico e dell'espressione proteica dovuta alle soluzioni decalcificanti. La decalcificazione può essere ottenuta con applicazione delle micro-onde, quando è disponibile apposita attrezzatura. L'applicazione delle micro-onde riduce i tempi di decalcificazione rendendo possibile la stadiazione completa nei tempi canonici di refertazione.
- Il campionamento deve consentire di soddisfare tutti i criteri richiesti nel referto (paragrafo seguente). I prelievi documentano:
 - Neoplasia: almeno 1 inclusione /10 mm diametro della neoplasia (documentando la massima profondità di invasione); l'intera lesione se diametro < 10 mm e nel caso di resezione piece-meal;
 - Margini mucosi e sui tessuti molli; eventuali margini ossei;
 - Mucosa non neoplastica, se presente;
 - Strutture adiacenti in funzione delle specifiche sottosedì.
- Il campionamento dello svuotamento linfonodale deve consentire di soddisfare tutti i criteri richiesti nel referto. Per il campionamento si seguono le indicazioni le linee guida indicate nel successivo paragrafo.
- Il campionamento e l'allestimento del linfonodo sentinella (limitatamente ai carcinomi squamocellulari T1-2 del cavo orale) fa riferimento alle linee guida (<https://www.rcpath.org/resourceLibrary/ataset-for-histopathology-reporting-of-nodal-excisions-and-neck-dissection-specimens-associated-with-head-and-neck-carcinomas-pdf.html>).

Esame intraoperatorio

- Margini inviati separatamente: è necessaria descrizione e misurazione dei campioni prima del congelamento.
- Campioni di resezione in blocco: il campione deve essere misurato e descritto come per i campioni fissati; i margini di interesse segnalati dal chirurgo vengono contrassegnati

con marcatori (inchiostri colorati) e prelevati di preferenza con sezioni trasversali a tutto spessore (rispetto a prelievi tangenziali) comprendenti, ove possibile, anche una porzione della neoplasia (Chiosea SI. *Intraoperative Margin Assessment in Early Oral Squamous Cell Carcinoma*. Surgical Pathology Clinics 2017;10(1):1-14).

Processazione

Per l'esame istologico è impiegata la colorazione con ematossilina ed eosina, su sezioni ottenute ad una sufficiente profondità del blocchetto di paraffina.

Refertazione

Il referto istopatologico risponde ai requisiti di semplicità e chiarezza e soddisfa i criteri indicati nei dataset pubblicati per le specifiche sottosedie e per i linfonodi laterocervicali di seguito riportati e riporta tutti i parametri necessari alla stadiazione TNM della neoplasia in funzione della sottosedie anatomica (AJCC Cancer Staging Manual, 8th edition, 2017)

Il referto istopatologico dell'esame intraoperatorio fornisce le indicazioni (stato dei margini, eventuale conferma di istotipo) richieste dal chirurgo. La distanza del tumore dai margini viene misurata in mm sul preparato istologico.

Tutte le eventuali situazioni di incertezza diagnostica devono essere dettagliate nel referto e discusse con il gruppo multidisciplinare.

I risultati relativi all'eventuale invio dei campioni presso altri centri per second opinion o test di secondo livello devono essere riportati nel referto.

Marcatori biomolecolari

La ricerca di marcatori biomolecolari di risposta alla terapia deve essere eseguita su richiesta del gruppo multidisciplinare/oncologo seguendo le linee guida, i protocolli e i criteri di inclusione previsti da AIFA per ogni specifico trattamento a target molecolare. La presenza di espressione di PD-L1 valutata in termini di combined proportional score (CPS) come da protocolli pubblicati nelle relative linee guida: (https://www.agilent.com/cs/library/usermanuals/public/29314_22c3_pharmDx_hnsccl_interpretation_manual_us.pdf) definisce l'egibilità al trattamento di prima linea con pembrolizumab per i

pazienti con malattia ricorrente o metastatica; pertanto, si tratta di una determinazione imprescindibile nei casi candidati alla prima linea di terapia.

La determinazione dello stato di HPV ed EBV non è indicata al di fuori dei carcinomi di orofaringe e rinofaringe (e relativi secondarismi) e delle metastasi linfonodali a primitività occulta.

Requisiti strutturali

Per la gestione dei campioni è sufficiente la strumentazione standard dei laboratori di Anatomia Patologica. I laboratori di Anatomia Patologica dovrebbero valutare un numero minimo di campioni di resezione chirurgica otorinolaringoiatrica e/o maxillo facciale per anno per assicurare un sufficiente livello di esperienza; tuttavia, non esistono raccomandazioni specifiche circa il numero minimo di casi.

Tempi di refertazione

I tempi di refertazione sono stabiliti a livello istituzionale o regionale. Il tempo massimo raccomandato per la refertazione di un campione operatorio non dovrebbe essere superiore a 10 giorni lavorativi, fatta eccezione dei casi per i quali è necessaria la decalcificazione.

Se il processo di decalcificazione è limitato ad una porzione del campione non sostanziale per la diagnosi, è raccomandabile fornire il referto relativo al materiale decalcificato in maniera differita, per accelerare il processo di refertazione.

Linee guida e datasets per il campionamento e la refertazione dei campioni chirurgici di neoplasie del cavo orale

- <http://www.iccr-cancer.org/getattachment/Datasets/Published-Datasets/Head-Neck/Oral-Cavity/ICCR-Oral-v1-Bookmarked.pdf>
- <https://documents.cap.org/protocols/cp-headandneck-lip-oralcavity-17protocol-4001.pdf>
- <https://www.rcpath.org/resourceLibrary/dataset-for-histopathology-reporting-of-mucosal-malignancies-of-the-oral-cavity.html>

Linee guida e datasets per il campionamento e la refertazione dei campioni chirurgici di neoplasie dell'orofaringe

- <http://www.iccr-cancer.org/getattachment/Datasets/Published-Datasets/Head-Neck/Nasopharynx/ICCR-Nasopharynx-Oropharynx-v1-Bookmarked-guide.pdf>
- <https://documents.cap.org/protocols/cp-headandneck-pharynx-19-4002.pdf>
- [https://www.rcpath.org/resourceLibrary/Dataset for histopathology reporting of mucosal malignancies of the pharynx](https://www.rcpath.org/resourceLibrary/Dataset%20for%20histopathology%20reporting%20of%20mucosal%20malignancies%20of%20the%20pharynx)

Linee guida e datasets per il campionamento e la refertazione dei campioni chirurgici di neoplasie della laringe

- <http://www.iccr-cancer.org/getattachment/Datasets/Published-Datasets/Head-Neck/Larynx/ICCR-Larynx-v1-Bookmarked.pdf>
- <https://documents.cap.org/protocols/cp-headandneck-larynx-17protocol-4001.pdf>
- <https://www.rcpath.org/resourceLibrary/dataset-for-histopathology-reporting-of-mucosal-malignancies-of-the-larynx.html>

NOTE: Anche se non compreso nei dataset, alla luce di recenti evidenze la valutazione macro e microscopica dell'interessamento neoplastico dello spazio paraglottico posteriore e dell'unità crico-aritenoidea ha rilevanza prognostica e viene espressamente indicata in tutti i campioni di laringectomia parziale o totale comprendenti la regione glottica fino all'aritenoide (Succo G, et al. *Treatment for T3 to T4a laryngeal cancer by open partial horizontal laryngectomies: Prognostic impact of different pathologic tumor subcategories*. Head Neck. 2018;40(9):1897-1908).

Linee guida e datasets per il campionamento e la refertazione dei campioni chirurgici di neoplasie dell'ipofaringe

- <http://www.iccr-cancer.org/getattachment/Datasets/Published-Datasets/Head-Neck/Larynx/ICCR-Larynx-v1-Bookmarked.pdf>
- <https://documents.cap.org/protocols/cp-headandneck-pharynx-19-4002.pdf>

Linee guida e datasets per il campionamento e la refertazione dei campioni chirurgici di neoplasie delle cavità nasali e dei seni paranasali

- <http://www.iccr-cancer.org/getattachment/Datasets/Published-Datasets/Head-Neck/Nasal-Cavity/ICCR-Nasal-Cavity-v1-Bookmarked.pdf>

- <https://documents.cap.org/protocols/cp-headandneck-nasalcavity-paranasal-17protocol-4001.pdf>

- <https://www.rcpath.org/resourceLibrary/dataset-for-histopathology-reporting-of-mucosal-malignancies-of-the-nasal-cavities-and-paranasal-sinuses.html>

Linee guida e datasets per il campionamento e la refertazione dei campioni chirurgici di svuotamento laterocervicale

- <http://www.iccr-cancer.org/getattachment/Datasets/Published-Datasets/Head-Neck/Nodal-Excisions/ICCR-Nodal-and-Neck-v1-Bookmarked.pdf>

- <https://www.rcpath.org/resourceLibrary/ataset-for-histopathology-reporting-of-nodal-excisions-and-neck-dissection-specimens-associated-with-head-and-neck-carcinomas-pdf.html>

Terapie oncologiche

Chirurgia

Parte generale

La regola fondamentale della chirurgia oncologica è l'asportazione del tumore con margini di resezione in tessuto sano e a un'adeguata distanza dal limite macroscopico della malattia. In linea di principio è preferibile l'asportazione *en bloc*, in modo che durante la resezione la massa neoplastica sia sempre circondata da una cuffia di tessuto sano di adeguato spessore. Tuttavia, in specifiche sedi e per specifiche procedure (microlaringoscopia con laser CO₂; resezioni endoscopiche di tumori nasosinusalì e procedure robotiche) questo non è sempre possibile; in questi casi, però, è fondamentale perseguire un disassemblaggio ordinato e razionale del tumore in modo da assicurare comunque un margine di resezione "finale" in tessuto sano e ridurre al minimo il rischio di insembramento di cellule neoplastiche.

L'adeguatezza dell'asportazione non deve rispondere unicamente a un parametro "geometrico" di distanza dal margine tumorale, ma anche a criteri "anatomici" e "biologici". Infatti, è importante rimuovere (o verificare tramite esami istologici al congelatore) le possibili vie di fuga del tumore, che dipendono essenzialmente dall'anatomia del distretto interessato. Inoltre, l'entità e la modalità della resezione devono essere modulati in base al pattern di crescita preventivabile dall'istologia del tumore (ad esempio, eventuale linfonia, tendenza alla diffusione perineurale o alla crescita sottomucosa/subpericondrale o permeativa dell'osso).

In considerazione del rilevante impatto prognostico negativo della positività dei margini chirurgici, è opportuna, quando possibile, la verifica intraoperatoria degli stessi tramite esame istologico al congelatore. Inoltre, è importante orientare e definire in maniera adeguata i pezzi chirurgici, in modo da delineare con precisione la reale estensione della malattia.

In relazione alla ricaduta estetico-funzionale che frequentemente gli interventi chirurgici hanno nel distretto testa e collo, la fase ricostruttiva/riabilitativa dell'intervento riveste un'importanza comparabile a quella demolitiva. Fondamentalmente gli obiettivi da perseguire devono essere la riabilitazione della funzione e la restituzione di un profilo morfologico ed estetico accettabile.

Nonostante la fase demolitiva debba perseguire i criteri di radicalità oncologica e non debba essere limitata da "necessità" ricostruttive, sono di fondamentale importanza una progettazione preoperatoria approfondita dell'intervento e un coordinamento efficace tra le due équipes in modo da ottimizzare il successo di entrambi gli aspetti della procedura.

Varie opzioni ricostruttive sono disponibili, di differente complessità e con diverse indicazioni: protesi otturatorie o fonatorie, lembi pedunculati (deltopettorale, di muscolo temporale, gran pettorale, gran dorsale, ecc.) e rivascolarizzati (osteo-mio-fasciocutanei secondo le esigenze [fibula, scapola, anterolaterale di coscia, radiale, gran dorsale, retto dell'addome, cresta iliaca ecc.]). La scelta tra di esse deve rappresentare il compromesso ottimale tra riabilitazione estetico-funzionale e complessità chirurgica, valutando sempre con attenzione le condizioni cliniche, le aspettative e le motivazioni del paziente stesso.

L'adeguatezza della strumentazione disponibile è un prerequisito imprescindibile per eseguire un intervento chirurgico efficace e in massima sicurezza per il paziente. Negli ultimi anni si sono affermati anche in campo oncologico approcci "mini-invasivi" (microlaringoscopia con laser CO₂, chirurgia endoscopica transnasale, chirurgia robotica) che richiedono una notevole esperienza chirurgica e tecnologia dedicata.

La tecnologia attualmente disponibile ha certamente consentito un approccio meno invasivo e ugualmente efficace dal punto di vista oncologico in alcune selezionate neoplasie. Bisogna tuttavia considerare che sebbene essa sia di notevole aiuto al chirurgo va considerata alla stregua di qualsiasi altro strumento disponibile. Non può in nessun caso sostituire conoscenza ed esperienza che rimangono i cardini insostituibili su cui basare e applicare le scelte terapeutiche.

Profilassi antibiotica perioperatoria nella chirurgia oncologica cervico-cefalica

Rischio di infezione del sito chirurgico

L'obiettivo primario della profilassi antibiotica perioperatoria è la riduzione dell'incidenza di infezione del sito chirurgico.

I fattori principali che determinano la probabilità di tale infezione sono i seguenti:

- la classe dell'intervento (pulito, pulito-contaminato, contaminato, sporco);
- la presenza di malattie concomitanti;
- la durata della degenza preoperatoria;
- l'esecuzione di un intervento di chirurgia maggiore;
- l'esecuzione di una chirurgia di salvataggio;
- la durata dell'intervento;
- l'impianto di materiale protesico;
- l'esecuzione di una tracheotomia.

La classificazione degli interventi chirurgici in base al grado di contaminazione batterica comprende le seguenti classi:

- *Intervento pulito*: intervento nel quale non si riscontra alcun processo flogistico, nel quale la continuità della mucosa non viene violata e nel quale non si verifica alcuna violazione delle regole di asepsi in sala operatoria.
- *Intervento pulito-contaminato*: intervento nel quale la continuità della mucosa viene interrotta, senza fuoriuscita di materiale nel sito chirurgico.

- *Intervento contaminato*: intervento durante il quale si identificano segni di flogosi acuta (senza materiale purulento) o in cui vi sia una evidente contaminazione da parte di materiale proveniente da un viscere cavo la cui mucosa sia stata violata.
- *Intervento sporco*: intervento durante il quale si identifica materiale purulento o su un viscere cavo perforato.

La presenza di malattie concomitanti viene classificata in base alla scala dell'American Society of Anesthesiologists (ASA). È stato dimostrato che pazienti con classe ASA > 2 hanno un rischio significativamente aumentato di contrarre un'infezione del sito chirurgico.

Se la durata della degenza preoperatoria supera le 48 ore i tegumenti del paziente vengono colonizzati da germi nosocomiali multiresistenti. La contaminazione della ferita chirurgica da parte di tali germi favorisce l'insorgenza di infezione del sito chirurgico e ne rende più complesso il trattamento.

L'esecuzione di un intervento di chirurgia maggiore implica una demolizione chirurgica di notevole entità, che a sua volta determina un'aumentata quantità di tessuto esposto ad un rischio infettivo rispetto agli interventi di chirurgia minore.

L'esecuzione di una chirurgia di salvataggio implica un precedente trattamento radioterapico o radiochemioterapico, in grado di alterare la vascolarizzazione dei tessuti e renderli maggiormente proni allo sviluppo di un'infezione del sito chirurgico.

La durata dell'intervento è correlata in modo diretto al rischio di infezione della ferita chirurgica. In particolare, sono considerati maggiormente a rischio gli interventi con durata superiore al 75° percentile per categoria di intervento. Riguardo agli interventi di chirurgia oncologica nel distretto cervico-cefalico, sulla base dei dati della National Nosocomial Infections Surveillance (NNIS) del 2002, il *cut point* al 75° percentile è di 7 ore.

L'impianto di materiale protesico aumenta il rischio di infezione poiché riduce le difese dell'ospite, rendendolo suscettibile ad una carica batterica inferiore rispetto a quella in grado di determinare un'infezione in un soggetto normale.

L'esecuzione di una tracheotomia determina una costante comunicazione tracheo-cutanea, che permette a microbi commensali o patogeni di raggiungere il sito chirurgico evitando il filtro costituito dalla porzione prossimale delle vie aerodigestive superiori.

Raccomandazioni di profilassi antibiotica perioperatoria

Per gli interventi puliti è raccomandata una profilassi antibiotica nelle sole condizioni in cui l'eventuale complicanza postoperatoria metta a rischio la vita del paziente. In particolare, la profilassi antibiotica va effettuata in pazienti ad alto rischio di endocardite (portatori di protesi valvolare, pregressa endocardite infettiva, cardiopatia cianogena congenita complessa o shunt chirurgico polmonare o sistemico) e valutata caso per caso in pazienti a rischio moderato (portatori di prolasso mitralico con rigurgito, cardiomiopatia ipertrofica, difetti valvolari acquisiti, malformazioni cardiache) (livello di prova di efficacia: VI; livello di raccomandazione: D).

Negli interventi puliti-contaminati e contaminati è raccomandata una profilassi antibiotica (livello di prova di efficacia: I; livello di raccomandazione: A).

Negli interventi sporchi è raccomandato un trattamento antibiotico a scopo terapeutico (anziché profilattico).

La maggior parte degli interventi di chirurgia oncologica cervico-cefalica ricade nelle categorie di chirurgia pulita-contaminata o contaminata.

Profilassi antibiotica

I dati disponibili in letteratura inerenti alla profilassi antibiotica nella chirurgia pulita-contaminata e contaminata mostrano un odds ratio di 0,19 del rischio di infezione nei pazienti sottoposti a profilassi rispetto ai pazienti non sottoposti a profilassi. In questa categoria, il numero di pazienti da trattare per evitare un evento infettivo è pari a 3.

Gli schemi di profilassi antibiotica raccomandati in letteratura per la chirurgia oncologica cervico-cefalica sono i seguenti (livello di prova di efficacia: I):

- Clindamicina/gentamicina 600 mg/1,7 mg/kg 3 volte al giorno per 1 giorno;
- Cefoperazone 2 g ogni 8 ore per 1 giorno;
- Cefotaxime 2 g ogni 8 ore per 1 giorno;
- Cefazolina 2 g ogni 8 ore per 1 giorno;
- Clindamicina 600 mg ogni 8 ore per 1 giorno;
- Ampicillina/sulbactam 1,5 g ogni 6 ore per 1 giorno.

La somministrazione dell'antibiotico deve avvenire per via endovenosa immediatamente prima dell'incisione cutanea o comunque nei 30-60 minuti precedenti l'inizio dell'intervento chirurgico (livello di prova di efficacia: I; livello di raccomandazione: A).

Negli interventi di lunga durata va somministrata una dose intraoperatoria se la durata dell'intervento supera il doppio dell'emivita dell'antibiotico utilizzato (in genere usando il cut-off di 3 ore), se è avvenuta una perdita ematica superiore ai 1,5 litri o se è avvenuta un'emodiluizione oltre i 15 mL/kg (livello di prova di efficacia: IV; livello di raccomandazione: B). La profilassi antibiotica perioperatoria non deve essere protratta oltre le 24 ore. Tuttavia, una recente metanalisi ha messo in discussione questa conclusione, dimostrando che il prolungamento della profilassi con ampicillina/sulbactam a 48 ore dopo l'intervento è un fattore indipendentemente associato alla riduzione di insorgenza di infezioni del sito chirurgico (odds ratio: 0,28).

Prolungamento e implementazione della profilassi antibiotica

La scelta di prolungare l'antibiotico-profilassi oltre le 24 ore può essere giustificata dalla presenza di fattori che aumentano il rischio di infezione (ASA > 2, durata dell'intervento > 75° percentile, esecuzione di chirurgia maggiore e/o tracheotomia, chirurgia di salvataggio). In pazienti non sottoposti a chirurgia maggiore, tracheotomia o chirurgia di salvataggio, la durata della profilassi antibiotica non deve eccedere i 7 giorni. Pur in assenza di evidenze, alcuni Autori suggeriscono il prolungamento della somministrazione di antibiotici sino alla completa guarigione della ferita in tutti i pazienti sottoposti a chirurgia di salvataggio (sino anche a 6 settimane), con almeno 3 giorni di somministrazione endovenosa dopo l'intervento. Data l'associazione eziologica dimostrata tra infezione da parte di *S. aureus* meticillino-resistente (MRSA) e insorgenza di fistola faringo-cutanea, alcuni autori suggeriscono di implementare la profilassi con antibiotici anti-MRSA (e.g. vancomicina, teicoplanina) in pazienti sottoposti a laringectomia totale di salvataggio.

Terapia antibiotica nella chirurgia sporca

In caso di chirurgia sporca, il trattamento antibiotico va effettuato a scopo terapeutico, con dosaggio analogo a quello profilattico e durata minima di 5 giorni.

Profilassi antibiotica negli interventi con ricostruzione mediante lembi liberi

Uno studio recente ha dimostrato che negli interventi di ricostruzione mediante lembi liberi dopo ampie demolizioni del distretto cervico-cefalico è preferibile la profilassi con ampicillina/sulbactam rispetto a quella con clindamicina. La profilassi con clindamicina, inoltre, è stata recentemente associata ad un incremento di incidenza di infezione del sito chirurgico in pazienti sottoposti a ricostruzione mediante lembi liberi.

Cavo orale

Raccomandazioni e requisiti specifici

Trattamento del tumore primitivo

- Estensione superficiale e profonda del tumore devono essere accuratamente definite. Per quanto riguarda la prima è raccomandato il ricorso a metodiche di bioendoscopia (es. NBI), mentre per la seconda è obbligatorio l'impiego di RM (preferibile) o TC.
- Prima dell'intervento il paziente deve essere sottoposto ad una valutazione odontoiatrica per ottimizzare l'igiene del cavo orale e valutare la necessità di trattamenti specifici prima o durante l'intervento chirurgico stesso.
- Per le lesioni che sono a contatto con la mandibola o il mascellare è necessario definire il grado di interessamento dell'osso. È importante, specie nei casi in cui sia indicata una mandibulectomia marginale, accertare l'altezza della mandibola per definire eventuali necessità ricostruttive.
- Nella scelta della tecnica di resezione del tumore, specie quando la lesione coinvolge la lingua mobile, il chirurgo dovrà cercare di ottimizzare il risultato funzionale. In questo senso, vanno evitate modalità di asportazione che determinino una anchilosi della lingua residua.
- La resezione del tumore primitivo va effettuata mantenendo un margine di 1-1,5 cm attorno al tumore. La stima dei margini del tumore tiene conto dell'obiettività intraoperatoria, del reperto palpatorio e del dato radiologico.
- Nonostante non sia supportata da evidenza scientifica definitiva a riguardo, alcuni autori suggeriscono di approcciare i tumori della lingua, quando la profondità dell'infiltrazione (depth of infiltration, DOI) supera i 10 mm, con una resezione compartimentale

(emiglossopelvectomia) con ricostruzione tramite lembo rivascolarizzato. In questi casi si raccomanda di utilizzare una tecnica pull-through ed evitare una mandibulotomia/labiotomia, al fine di eliminare la rilevante morbidità ad esse associata.

- In caso di infiltrazione mandibolare è indicata l'esecuzione di una mandibulectomia (marginale in caso di interessamento della sola corticale, segmentaria in caso di coinvolgimento della midollare). In caso di infiltrazione del palato duro o processo alveolare del mascellare, è indicata una maxillectomia inferiore.
- Una volta asportato, il pezzo operatorio va attentamente valutato. In caso di dubbi sulla radicalità, è indispensabile procedere a prelievi bioptici per esami istologici in estemporanea; è consigliabile marcare opportunamente la sede del prelievo, ad esempio con un punto o una clip. In caso di positività, è necessario procedere ad allargamento dei margini e nuova verifica in estemporanea.
- In caso di asportazioni di lesioni superficiali per via transorale, è possibile suturare il difetto, lasciarlo cruento per una guarigione di seconda intenzione o ricorrere a lembi pedunculati locali, ad innesti dermoepidermici o di materiali eterologhi (a seconda della sede e dimensione del difetto). Sebbene in mancanza di evidenza scientifica definitiva, la ricostruzione dei tessuti molli è consigliata dopo ampie resezioni; l'opzione ottimale è un lembo rivascolarizzato fascio-cutaneo (avambraccio, anterolaterale di coscia). Lembi muscolari (es. retto dell'addome) sono indicati solo in caso di glossectomia totale.
- Per ricostruire il tessuto osseo sono disponibili diverse opzioni a seconda del difetto. Difetti mandibolari di tipo segmentario anteriori richiedono necessariamente una ricostruzione con lembo osseo rivascolarizzato (es. fibula), mentre per i difetti laterali sono ipotizzabili anche scelte alternative, in relazione all'età e alle comorbidità del paziente (es. placca in titanio e lembo fasciocutaneo o miocutaneo). Nei casi di resezione della porzione inferiore del mascellare, diverse alternative possono essere prese in considerazione: otturatore, ricostruzione con lembo di muscolo temporale, lembo rivascolarizzato (fasciocutaneo, osseo) o pedunculato. È importante discutere con il paziente vantaggi e rischi di ciascuna opzione e cercare di calibrare la complessità della ricostruzione in base alle esigenze e motivazioni del paziente stesso. Nel caso si opti per un otturatore, questo deve essere preventivamente allestito, in modo da posizionarlo al termine dell'intervento.

- La descrizione dell'intervento chirurgico deve riportare in dettaglio tutti i tempi chirurgici, le informazioni rilevanti sull'estensione anatomica del tumore primitivo, sulla eventuale presenza e distribuzione per livelli di linfonodi macroscopicamente patologici e sulla presenza di eventuali margini a rischio per la vicinanza con il tumore, e di strutture anatomiche del collo macroscopicamente interessate dalla neoplasia.

Per facilitare la corretta identificazione del lembo ai fini di un eventuale trattamento radioterapico postoperatorio, l'atto chirurgico deve riportare accuratamente il posizionamento dei lembi e devono essere posizionate delle clip per segnalare l'area maggiormente a rischio, ovvero la giunzione lembo-tessuto nativo.

- La tracheotomia è consigliabile in tutti i casi in cui si effettua una ricostruzione, con eccezione di resezione del palato con ricostruzione microvascolare, dove può essere evitata, e quando è prevedibile la possibile comparsa di emorragia o edema che possano portare alla difficoltà respiratoria. In casi borderline, per una maggiore sicurezza ed evitare allo stesso tempo la morbidità di una tracheotomia, è possibile ricorrere ad una pretracheotomia, procedura nella quale la trachea viene esposta e un punto viene fissato alla sua parete anteriore e fatto uscire dall'incisione cutanea. In caso di emergenza, la trachea risulta quindi facilmente accessibile.
- La cuffiatura della cannula è consigliabile nelle prime 24 ore in relazione alla sottosede del tumore e alla tipologia della ricostruzione. La scelta deve basarsi sull'esperienza del chirurgo e sulle condizioni specifiche del paziente in ogni singolo caso. Lo svezamento (passaggio a una cannula di diametro più piccolo e rimozione) dovrebbe essere eseguito nel minor tempo possibile ma sempre in relazione alle necessità di ogni singolo caso (decorso post-operatorio, condizioni generali del paziente, sottosede del tumore e tipologia di ricostruzione).
- La ripresa dell'alimentazione per os avviene con il supporto di un/a logopedista in un tempo variabile tra la 3-4 e la 7-8 giornata post-operatoria, in relazione all'estensione della resezione.

Trattamento di N

- In assenza di metastasi linfonodali clinicamente evidenti (cN0), è possibile perseguire una politica di vigile attesa se la DOI è inferiore ai 2 mm, mentre è indicato uno

svuotamento linfonodale elettivo (livelli I-III oppure I-IV per T della lingua) se la DOI è maggiore ai 4mm. Per tumori con profondità di infiltrazione compresa tra 2 e 4 mm la scelta dipende dalla sede e dalle caratteristiche istopatologiche del tumore. Tuttavia, anche nei pazienti a basso rischio una politica di vigile attesa deve essere proposta solo quando è ragionevole attendersi un'adeguata compliance del paziente ad uno stretto schema di follow-up.

- In caso sia necessario accedere a vasi del collo a fini ricostruttivi, uno svuotamento elettivo è sempre indicato.
- In caso di lesione mediana (es. pavimento orale anteriore, terzo anteriore della lingua) o che oltrepassi la linea mediana, lo svuotamento elettivo deve essere seguito bilateralmente. In presenza di metastasi linfonodali clinicamente evidenti (cN+), è indicato uno svuotamento radicale modificato (livelli I-V). L'eventuale sacrificio di strutture adiacenti alle adenopatie (vena giugulare interna, muscolo sternocleidomastoideo, nervi del collo) è giustificato solo quando esse sono direttamente infiltrate dal tumore stesso.

Orofaringe

Raccomandazioni e requisiti specifici

La strategia di trattamento delle neoplasie dell'orofaringe prevede diverse opzioni che devono tener conto della sede, dell'estensione del tumore, dello stato HPV e delle aspettative del paziente.

Il trattamento può essere incentrato su una chirurgia "upfront" eventualmente seguita da un trattamento radio o chemioradioterapico, la cui pianificazione sarà basata sull'esame definitivo del pezzo operatorio; oppure su un trattamento non chirurgico (RT Cht/RT) di prima istanza, eventualmente seguito da chirurgia dei residui.

In linea di massima si può affermare che le neoplasie orofaringee HPV negative abbiano migliori risultati oncologici, indipendentemente dallo stadio, se trattate chirurgicamente in prima battuta.

Per quanto riguarda le neoplasie correlate all'HPV i risultati oncologici sono spesso molto buoni, indipendentemente dallo stadio di malattia, sia in caso di chirurgia "upfront" che in caso di trattamento radioterapico di prima istanza. Vista l'esigua differenza attesa, una comparazione

diretta dei risultati oncologici risulta difficile in quanto il campione dovrebbe essere omogeneo e numericamente molto rappresentato. Pertanto in questa situazione la scelta è spesso basata su quelli che sono i risultati funzionali dei trattamenti disponibili, sebbene anche in questo ambito le evidenze siano piuttosto deboli e in divenire.

Trattamento del tumore primitivo

- La scelta di trattare chirurgicamente il tumore primitivo si basa sui migliori risultati oncologici (almeno nei tumori HPV correlati); sui migliori risultati funzionali attesi nell'approccio trans-orale; e deve limitarsi a quei casi in cui l'intervento chirurgico sia prevedibilmente: 1) l'unica modalità di trattamento 2) eviti il trattamento chemioterapico postoperatorio 3) riduca l'intensità e la durata del trattamento radioterapico adiuvante.

La scelta del tipo di approccio chirurgico dipende dalla sede e dalla estensione della neoplasia.

- La via di approccio transorale può essere preferita nelle neoplasie in fase iniziale o in selezionati casi di chirurgia di salvataggio; le principali controindicazioni sono la massiva infiltrazione degli spazi parafaringeo e masticatorio, l'estensione al pavimento orale, l'interessamento della mandibola, l'infiltrazione in profondità oltre 1 cm della base linguale.
- La via transmandibolare (con mandibulotomia paramediana se la mandibola non è coinvolta, con mandibulectomia in caso di infiltrazione ossea) consente una migliore esposizione della regione ed è preferibile negli stadi localmente avanzati.
- La resezione deve essere condotta ad almeno 1,5-2 cm dal margine macroscopico del tumore. Si può derogare a tale regola generale in caso di chirurgia robotica, dove la telecamera integrata nel sistema consente una definizione accuratissima del fronte di resezione. In tali casi un margine di 5-10 mm è da considerarsi adeguato.
- È fondamentale richiedere, ove necessario, una valutazione odontoiatrica per eventuale bonifica dentaria (da eseguire prima o contestualmente all'intervento chirurgico).
- In caso di approccio transmandibolare, la tracheotomia va sempre effettuata. Nelle resezioni transorali, l'indicazione dipende dall'estensione e sede dell'asportazione, facendo particolare attenzione alle resezioni estese e profonde della base linguale.

- La chirurgia transorale può essere effettuata sotto visione diretta, avvalendosi del microscopio con laser CO₂ (TOLS) o del robot (TORS).
- La chirurgia transorale robotica (TORS) è valida sia per lesioni primitive sia per selezionate recidive dopo radio(chemio)terapia. In caso di trattamento primario, la TORS è indicata per tumori in stadio precoce (cT1-T2) e in selezionati tumori avanzati (con l'intento di evitare la chemioterapia adiuvante e ridurre l'estensione e la dose della radioterapia postoperatoria). Per quanto riguarda le recidive dopo fallimento radioterapico, alla luce degli scarsissimi risultati oncologici e funzionali selezionate recidive possono essere affrontate con approccio transorale robotico per tumori ≤ al T3. Ulteriori criteri da tenere in considerazione sono l'assenza di coinvolgimento osseo, l'estensione limitata (<1cm) oltre la V linguale, la possibilità di risparmiare almeno un'arteria linguale. Nelle estese resezioni della base lingua si può prendere in considerazione l'opportunità di legare l'arteria linguale nel collo al fine di ridurre il rischio di emorragia intra e postoperatoria.
- È di fondamentale importanza la valutazione intraoperatoria in estemporanea dei margini di resezione. All'esame istologico definitivo i margini di resezione sono considerati negativi se cadono ad almeno 5 mm dal tumore.
- In caso di coinvolgimento della mandibola, è indicata una mandibulectomia marginale quando è interessata la sola corticale, mentre è necessaria una mandibulectomia segmentaria se la midollare è infiltrata.
- In caso di accesso transorale, non è necessaria alcuna ricostruzione e il campo di resezione viene fatto guarire di seconda intenzione. È raccomandata un'adeguata terapia antalgica. Il digiuno per os è mantenuto per qualche giorno e la ripresa dell'alimentazione avviene gradualmente tra la terza e settima giornata; se parte della base linguale è coinvolta nella resezione, è consigliabile l'assistenza di un/a logopedista per impostare la rieducazione deglutitoria.
- Nel caso in cui l'asportazione esiti in un'ampia comunicazione faringo-cervicale, è indispensabile la ricostruzione del difetto tramite lembo pedunculato o fasciocutaneo rivascularizzato (di avambraccio o antero-laterale di coscia).
- Il trattamento chirurgico di tumori del palato molle determina esiti funzionali spesso insoddisfacenti (rinolalia aperta posteriore, incompetenza palatale con reflusso

oronasale). In caso di resezioni ampie e a tutto spessore, è necessaria la ricostruzione con lembo libero fasciocutaneo.

Trattamento di N

- Dato l'alto rischio di metastasi linfonodali, lo svuotamento elettivo del collo è quasi sempre indicato quando si scelga di trattare chirurgicamente il tumore primitivo. La dissezione deve comprendere i livelli II-III-IV omolaterali (in caso di lesione lateralizzata) o bilaterali (qualora il tumore oltrepassi la linea mediana o fosse di grosse dimensioni). Il I livello è a rischio quando il tumore si estende alla lingua mobile, pavimento orale o infiltra in profondità la base linguale o in presenza di metastasi linfonodali nelle altre stazioni del collo; in caso di tumori della parete laterale o posteriore dell'orofaringe può essere risparmiato.
- In caso di evidenza clinica di metastasi linfonodali, è indicato uno svuotamento dei livelli I-V) con eventuale sacrificio di strutture non linfonodali se infiltrate dalla malattia. In caso di asportazione del muscolo sternocleidomastoideo, deve essere valutata la possibilità di una procedura ricostruttiva (lembo di grande pettorale o lembo libero).
- In caso di recidiva linfonodale isolata dopo trattamento (chemio)radioterapico, è indicato lo svuotamento del livello sede di malattia e di quelli limitrofi (svuotamento superselettivo o selettivo).

Laringe

Raccomandazioni e requisiti specifici

• *Trattamento del tumore primitivo*

- La descrizione dell'intervento chirurgico deve riportare in dettaglio tutti i tempi chirurgici, le informazioni rilevanti sull'estensione anatomica del tumore primitivo, sulla eventuale presenza e distribuzione per livelli di linfonodi macroscopicamente patologici e sulla presenza di eventuali margini a rischio per la vicinanza con il tumore, e di strutture anatomiche del collo macroscopicamente interessate dalla neoplasia.
- Nelle lesioni glottiche e sovraglottiche in stadio iniziale (precancerosi, Tis, T1) si può procedere direttamente alla biopsia escissionale nelle condizioni in cui è possibile

studiare il paziente con metodiche di bioendoscopia (NBI, Spies, Autofluorescenza o simili). In alternativa, si effettua un prelievo bioptico in anestesia locale con l'ausilio di un fibroscopio transnasale con canale operativo, di ottica rigida a 70° o 90° per via transorale o in anestesia generale. In caso di lesioni a rischio di sanguinamento o di vie respiratorie "borderline", il prelievo in anestesia generale può avvalersi di valutazione estemporanea al congelatore seguita da trattamento consensuale nello stesso tempo chirurgico.

- Si raccomanda che i prelievi bioptici siano effettuati in modo preciso, indicando la/e sede/i in cui vengono effettuati ed evitando manovre di "pelage" o "stripping" mucosale della corda, che comportano una morbilità paragonabile alla cordectomia a scopo terapeutico, alterano l'obiettività e rendono più complesso e invalidante il successivo trattamento.
- Nelle lesioni glottiche e sovraglottiche in stadio intermedio/avanzato (T2-T4), il prelievo bioptico deve essere effettuato prima del trattamento definitivo con le modalità già descritte per le lesioni in stadio iniziale.
- Nel caso in cui ci si orienti per un trattamento transorale, va valutata l'eventuale presenza di fattori anatomici che rendano difficoltosa l'esposizione mediante strumenti di valutazione ambulatoriale preoperatoria come il Laryngoscore (Piazza et al, *Preoperative clinical predictors of difficult laryngeal exposure for microlaryngoscopy: the Laryngoscore*, Laryngoscope, 124:2561-2567, 2014). Qualora l'esposizione sia dubbia o l'estensione della neoplasia "borderline" per il trattamento transorale, il paziente deve essere preparato all'eventuale conversione intraoperatoria della procedura da transorale a cielo aperto, pur rimanendo nell'ambito della chirurgia conservativa.
- Ogni intervento di chirurgia laringea (transorale, a cielo aperto conservativo o demolitivo) deve essere preceduto da un'adeguata valutazione multiprospettica intraoperatoria con ottiche rigide a 0° e angolate, idealmente in associazione a bioendoscopia, per valutare con precisione l'estensione dell'exeresi.
- La chirurgia transorale delle lesioni intraepiteliali glottiche può essere eseguita anche con strumentazione fredda. Per ogni lesione infiltrante il legamento vocale o più, è viceversa indicato l'uso di laser a CO₂.
- L'impiego di tubi da laser e di tecniche anestesilogiche adeguate è imperativo al fine di prevenire incidenti intraoperatori potenzialmente fatali.

- Si raccomanda la codifica dell'intervento eseguito a livello sia glottico che sovraglottico mediante le classificazioni ormai da tempo in uso proposte dall'European Laryngological Society per le cordectomie endoscopiche (Remacle et al, *Endoscopic cordectomy. A proposal for a classification by the Working Committee, European Laryngological Society*, Eur Arch Otorhinolaryngol, 257:227-231; 2000 e Remacle et al, *Proposal for revision of the European Laryngological Society classification of endoscopic cordectomies*, Eur Arch Otorhinolaryngol, 264:499- 504; 2007) e per le exeresi sovraglottiche (Remacle et al, *Endoscopic supraglottic laryngectomy: a proposal for a classification by the working committee on nomenclature, European Laryngological Society*, Eur Arch Otorhinolaryngol, 266:993-998; 2009).
- L'exeresi transorale può essere eseguita sia "en bloc" (semplicemente contrassegnando un margine del pezzo operatorio predefinito con l'anatomopatologo se ne otterrà il necessario orientamento) che con modalità "multi bloc". In quest'ultimo caso si raccomanda una stretta collaborazione con l'Anatomo Patologo al fine di orientare adeguatamente il pezzo chirurgico segnalandone i margini da valutare (per esempio usando schemi e diagrammi precedentemente condivisi).
- Per le escissioni glottiche superiori ad una cordectomia di tipo I è necessario impiegare modalità di coagulazione mono o bipolare per i vasi di calibro superiore a 0,5 mm (viceversa non controllabili dal solo laser a CO₂).
- Per qualsiasi escissione sovraglottica si consiglia inoltre l'impiego di clips chirurgiche a livello dei peduncoli laringei superiori o dei loro rami.
- Per le escissioni sovraglottiche più ampie, soprattutto se associate a svuotamento linfonodale laterocervicale mono o bilaterale, si raccomanda l'esecuzione di una tracheotomia o pre-tracheotomia con esposizione della trachea e fissaggio di un punto fuoriuscente dalla cervicotomia per l'esecuzione di una tracheotomia d'emergenza qualora si riscontrasse edema o sanguinamento delle vie respiratorie nell'immediato decorso postoperatorio.
- La valutazione dei margini chirurgici in estemporanea durante approccio transorale è consigliata soprattutto per lesioni glottiche o sovraglottiche di categoria T2 e T3.
- La chirurgia conservativa a cielo aperto deve essere sempre preceduta da una completa valutazione pneumologica, cardiologica e logopedica della deglutizione.

- Come parte di una completa valutazione pretrattamento, i pazienti dovrebbero essere sottoposti ad una valutazione basale delle funzioni fonatoria e deglutitoria e ad un counseling riguardo al potenziale impatto dei trattamenti sulla voce, deglutizione e qualità di vita (Forastiere 2018).
- Nei casi “borderline”, l’opzione della conversione ad una laringectomia totale deve essere sempre discussa adeguatamente con il paziente.
- Il tipo di chirurgia conservativa a cielo aperto eseguita deve essere precisamente codificata secondo la classificazione proposta dall’European Laryngological Society (Succo et al, *Open partial horizontal laryngectomies: a proposal for classification by the Working Committee on Nomenclature of the European Laryngological Society*, Eur Arch Otorhinolaryngol, 271:2489-2496, 2014).
- La valutazione dei margini chirurgici in estemporanea durante chirurgia conservativa a cielo aperto è sempre consigliata.
- La tracheotomia e il sondino naso-gastrico sono necessari al termine di ogni intervento di laringectomia parziale a cielo aperto.
- Solo in casi selezionati è ammesso l’uso della PEG.
- La tracheotomia verrà gestita a seconda del quadro clinico passando in prima giornata dalla cannula cuffiata ad una non cuffiata, quindi riducendo il calibro della stessa nel giro dei primi giorni postoperatori e provando a occluderla il prima possibile.

Quando mantenuta chiusa per 2 gg consecutivi senza problemi, verrà rimossa e la cervicotomia medicata a piatto o suturata (di solito non oltre la settimana-ottava giornata postoperatoria). La rieducazione della deglutizione può iniziare a cannula in sede ma progredisce molto più velocemente dopo la rimozione della stessa e la chiusura del tramite tracheostomico. Deve essere comunque gestita da un/una logopedista con esperienza in ambito oncologico testa e collo.

- In caso di laringectomia totale, ogni sforzo deve essere fatto per evitare la tracheotomia preoperatoria (per il rischio di successive recidive peristomali). In caso di malattia ostruente le vie aeree e impossibilità ad eseguire una laringectomia totale in tempi brevi, il debulking con laser CO₂ può consentire di guadagnare il tempo necessario.
- In caso di tracheotomia eseguita altrove in urgenza, all’atto della laringectomia totale andrà considerata la necessità di una tiroidectomia totale e di uno svuotamento del VI

livello, con asportazione della cute peristomale e dei muscoli prelaringei coinvolti dalla pregressa tracheotomia. La trachea dovrebbe essere resecata almeno 2 anelli caudalmente alla precedente tracheotomia.

- L'impiego di congelatore in estemporanea durante la laringectomia totale a livello dell'ipofaringe è sempre consigliato.
- La sutura del neofaringe deve essere eseguita con tecnica multistrato.
- La protesi fonatoria, qualora indicata, dovrebbe essere posizionata sempre al termine dell'intervento demolitivo, prima della sutura del neofaringe (posizionamento primario). Qualora viceversa se ne preferisca il posizionamento secondario, questo dovrebbe avvenire dopo almeno 6 mesi dalla fine del trattamento (soprattutto se si prevede una terapia adiuvante radiante o chemioradiante).
- In caso di pregressi trattamenti radio- o chemioradioterapici, è consigliato l'uso di lembi (peduncolati o liberi) di rinforzo esterno alla sutura del neofaringe o usati come interposizione a livello del difetto stesso in caso di tessuto localmente insufficiente. In tal caso, l'impiego di protesi salivari mantenute in sede per almeno 2 settimane e fissate in loco alla base della lingua è fortemente consigliato per ridurre l'incidenza di fistole salivari e/o stenosi neofaringee.
- La ripresa dell'alimentazione per os (di solito tra la decima e la quindicesima giornata postoperatoria) deve essere preceduta da prove di bevuta con blu di metilene o radiografia con pasto baritato per escludere fistole salivari.
- La rieducazione della voce esofagea o dell'uso della protesi fonatoria primaria non dovrebbe iniziare prima della completa guarigione delle ferite chirurgiche.

Trattamento di N

- L'ecografia può essere evitata solo nei T1 e T2 favorevoli.
- I T3 glottici e i T1-T3 sovraglottici da trattare per via transorale, anche se palpatoriamente cN0, devono essere sottoposti ad ecografia preoperatoria (eventualmente associata a FNAC) e monitorati nel postoperatorio. In caso di cN+ è sempre indicato lo svuotamento consensuale al trattamento transorale. In caso di T3 glottici cN0 ecografici può essere adottato un atteggiamento di "wait and see" con monitoraggio periodico ecografico o, in

caso di fattori prognostici avversi di T, uno svuotamento profilattico differito. In caso di T2-T3 sovraglottici cN0, lo svuotamento linfonodale mono- o bilaterale può essere eseguito consensualmente o in differita qualche settimana dopo il trattamento di T in base alle caratteristiche istopatologiche del pezzo operatorio.

- In qualunque lesione glottica o sovraglottica trattata a cielo aperto in modo conservativo o radicale deve essere associato svuotamento linfonodale laterocervicale mono- o bilaterale. L'estensione dello svuotamento è dettata dal riscontro all'imaging e/o intraoperatorio di linfonodi metastatici (in generale, svuotamento selettivo II-IV per le lesioni N- e II-V per quelle N+).

- Nei T3 glottici e in tutti i tumori ad estensione extralaringea o sottoglottici trattati a cielo aperto è indicato lo svuotamento anche del VI livello.

- Nei T4a per estensione transcartilaginea è necessario includere nella resezione anche la ghiandola tiroide con modalità dettate dalla sede dell'estensione extralaringea.

Ipofaringe

Raccomandazioni e requisiti specifici

Trattamento del tumore primitivo

- La descrizione dell'intervento chirurgico deve riportare in dettaglio tutti i tempi chirurgici, le informazioni rilevanti sull'estensione anatomica del tumore primitivo, sulla eventuale presenza e distribuzione per livelli di linfonodi macroscopicamente patologici e sulla presenza di eventuali margini a rischio per la vicinanza con il tumore, e di strutture anatomiche del collo macroscopicamente interessate dalla neoplasia.
- In virtù della citata tendenza delle neoplasie ipofaringee alla crescita sottomucosa, i margini di resezione chirurgica dovrebbero cadere ad almeno 5 mm dal tumore nelle lesioni in fase iniziale passibili di resezione transorale e a 10 mm nelle lesioni in stadio avanzato.
- Nelle resezioni transorali è ammesso il ricorso alla tecnica "multi bloc", purché i diversi blocchi di resezione vengano orientati adeguatamente e sia quindi consentita una corretta valutazione dei margini chirurgici tra i quali, previ accordi con l'Anatomopatologo, se ne dovrebbe sempre chiaramente contrassegnare almeno uno di riferimento. Ciò consente la ricostruzione tridimensionale del pezzo operatorio,

eventualmente con l'ausilio di schemi o diagrammi precedentemente predisposti e condivisi.

- Analogamente a quanto avviene per la laringe, è fondamentale la collaborazione con un anatomo-patologo dedicato con cui venga chiaramente concordata la tecnica di orientamento del pezzo operatorio.
- Nelle neoplasie ipofaringee trattate per via transorale, l'impiego di estemporanee al congelatore per la valutazione dei margini è fortemente consigliato per la già descritta tendenza di queste lesioni all'estensione sottomucosa e alla multifocalità.
- Le difficoltà di esposizione dell'ipofaringe sono superiori rispetto alla laringe e possono ridurre ulteriormente il numero di pazienti candidabili nel caso si ricorra alla tecnica robotica.
- Nei casi di resezione transorale in cui una porzione del muscolo costrittore inferiore venga incluso nel pezzo operatorio, bisogna porre attenzione a non lesionare i grossi vasi del collo e, una volta eseguito lo svuotamento latero-cervicale, è necessario verificare che non si sia creata una fistola faringo-cervicale. In tal caso la sua riparazione può avvenire con un lembo muscolare di rotazione (mm. infraioidei o m. sterno-cleido-mastoideo).
- Il ruolo della chirurgia conservativa a cielo aperto per i tumori ipofaringei è alquanto aneddotico ed è in genere limitato a lesioni della parete laterale o posteriore del seno piriforme senza estensione all'esofago cervicale. In questi casi la ricostruzione del difetto ipofaringeo deve avvalersi in modo pressoché esclusivo di un lembo libero di avambraccio (o simili per plicabilità) al fine di consentire il miglior recupero funzionale deglutitorio possibile.
- Nelle lesioni ipofaringee asportate per via cervicotomica mediante laringectomia totale allargata all'ipofaringe, solo nei casi in cui la neoplasia sia strettamente limitata ad un seno piriforme è ipotizzabile la chiusura del faringostoma senza interposizione di un lembo (peduncolato o rivascolarizzato).
- Nella maggior parte dei casi di faringo-laringectomia totale è comunque indicato il ricorso all'interposizione di un lembo per ridurre l'incidenza di fistola faringo-cutanea e di stenosi tardiva. Questo principio si applica a maggior ragione nei casi di chirurgia di salvataggio (Sayles e Grant, 2014).

- L'impiego di uno stent salivare lasciato in sede per 30-45 gg è fortemente raccomandato per prevenire l'insorgenza di fistola faringo-cutanea.
- L'emitiroidectomia omolaterale al T e lo svuotamento del VI livello sono raccomandati in tutti i pazienti trattati per neoplasia del seno piriforme a cielo aperto.
- In caso di comparsa di fistola faringo-cutanea, il trattamento va modulato sulla base di diversi fattori: data di insorgenza, presenza di infezione cervicale, dimensioni della fistola, presenza di lembo, condizioni generali del paziente. In linea di principio si impiegano in prima istanza trattamenti conservativi. Tuttavia, se questi non ottengono alcun miglioramento nel giro di 15-20 gg, è consigliabile il re-intervento con interposizione di un lembo, se non utilizzato durante la chirurgia primaria.

Trattamento di N

- Dato l'alto rischio di metastasi linfonodali, lo svuotamento elettivo del collo è sempre indicato quando il tumore primitivo è trattato chirurgicamente. La dissezione deve comprendere i livelli II-IV omolaterali (in caso di lesione lateralizzata) o bilaterali (se il tumore oltrepassa la linea mediana).
- In caso di evidenza clinica di metastasi linfonodali, è indicato lo svuotamento dei livelli II-V con eventuale sacrificio di strutture non linfonodali se infiltrate dalla malattia.
- In caso di recidiva linfonodale isolata dopo trattamento (chemio)radioterapico, è indicato lo svuotamento del livello sede di malattia e di quelli limitrofi (svuotamento superselettivo o selettivo).

Seni paranasali

Raccomandazioni e requisiti specifici

Gestione del tumore primitivo

- La biopsia preoperatoria può essere eseguita in anestesia locale, in alcuni casi anche in regime ambulatoriale. È tuttavia fondamentale che la manovra sia compiuta in completa sicurezza per il paziente e serenità per l'operatore, al fine di assicurare un adeguato campionamento. Per questo motivo, è importante valutare con estrema attenzione aspetti quali la posizione e accessibilità della neoplasia, il rischio di sanguinamento, la

compliance e la fragilità del paziente, allo scopo di scegliere il contesto migliore per l'esecuzione della procedura. Infatti, in considerazione della notevole varietà istologica dei tumori nasosinusalì e dell'importanza di una corretta diagnosi per il planning terapeutico, è fondamentale assicurare al Patologo un campione rappresentativo e adeguato per qualità e quantità.

- Istologia, sede anatomica della lesione (seno mascellare, complesso naso-etmoidale o più raramente seno frontale/seno sfenoidale), stadiazione cTNM del tumore e patologie concomitanti del paziente sono le variabili che contribuiscono a definire la strategia di trattamento. Studi recenti di immunohistochimica evidenziano come la mutazione *Idh2* possa essere associata a una minore aggressività tumorale indipendentemente dall'istologia.
- Nel caso di tumori epiteliali ben/moderatamente differenziati e nel caso di tumori non epiteliali a basso grado il primo approccio terapeutico è chirurgico. Analisi di database nazionali evidenziano un possibile vantaggio di chirurgia + RT vs sola RT negli stadi T4b.
- Nel caso di tumori ad alto grado e chemio-radiosensibili (SNUC, SNEC, SCC G3, sarcoma di Ewing, rhabdomyosarcoma, ecc.), il primo approccio solitamente non è chirurgico, specie nel caso in cui fosse richiesta una resezione associata ad importante morbidità estetico-funzionale.

L'efficacia clinica dei trattamenti di protonterapia e ioni carbonio in questa sede è stata riportata in diversi studi clinici recentemente pubblicati. Dal punto di vista tecnico eventuali cambiamenti anatomici (pervietà dei seni, modificazione/iniziale risposta del tumore) in corso di trattamento possono modificare la distribuzione di dose e rendere necessaria una ripianificazione.

- In caso di istologie ad alto grado non chemioradiosensibili (adenocarcinoma di tipo intestinale con mutazione di *p53* e non-ITAC ad alto grado, ecc.) se la malattia è resecabile, l'approccio da preferire in prima istanza è quello chirurgico. Analisi di database nazionali sugli adenocarcinomi sinonasali evidenziano un beneficio della radioterapia sulla sopravvivenza per gli adenocarcinomi di alto grado.
- I tumori ematolinfoidi trovano indicazione chirurgica esclusivamente a scopo biotico, di recupero e palliativo.

- I seni paranasali costituiscono una struttura anatomica complessa; il margine di tessuto sano attorno alla lesione è spesso di dimensioni ridotte per la presenza nel distretto anatomico di strutture vitali, per cui non è sempre possibile applicare i criteri usualmente utilizzati negli altri distretti. A seconda dell'approccio chirurgico (open vs endoscopico) l'asportazione può essere en bloc o secondo i principi del "tumor disassembling", controllando sempre con estrema attenzione i margini effettivi di resezione.
- A seconda delle regioni coinvolte dal tumore, devono essere previste e indagate alcune vie di fuga preferenziali. A titolo esemplificativo, l'interessamento della fessura olfattoria è a rischio di diffusione intracranica tramite i filuzzi olfattori; il coinvolgimento del pavimento orbitario e della fossa infratemporale può associarsi a diffusione retrograda lungo le branche trigeminali fino al seno cavernoso e alla fossa cranica media; l'infiltrazione della fossa pterigopalatina può estendersi verso l'orbita e l'apice orbitario (tramite la fessura infraorbitaria), la carotide interna e la fossa cranica media (tramite i nervi vidiano e mascellare), il palato (tramite i nervi palatini) e la fossa infratemporale (per contiguità tramite la fessura pterigomascellare).
- La biologia del tumore deve sempre essere tenuta in considerazione per prevedere pattern preferenziali di crescita della neoplasia. Ad esempio, il carcinoma adenoidocistico ha una spiccata tendenza alla diffusione perineurale e alla crescita subperiosteale/subpericondrale e anche permeativa dell'osso.
- Dato che l'entità della resezione deve essere guidata da criteri anatomici, dall'estensione e dalla biologia del tumore stesso, la verifica con esame in estemporanea dei margini di resezione e delle possibili vie di fuga della neoplasia ha un ruolo centrale e imprescindibile.
- Quando possibile, per i tumori nasoetmoidali la chirurgia endoscopica transnasale è preferibile agli approcci esterni classici in quanto è associata a minor morbidità e minor tasso di complicanze (a parità di outcome oncologico). È fondamentale che il chirurgo abbia un adeguato training sia nel campo della chirurgia endoscopica che in campo oncologico. Data la rarità di questa patologia, la centralizzazione dei pazienti nei centri di riferimento è fortemente raccomandata.
- La craniectomia endoscopica transnasale (asportazione del box etmoidale, del basicranio anteriore e della dura sovrastante) è indicata per tumori nasoetmoidali in

stretto contatto con il basicranio, con estensione transdurale o con spiccata tendenza alla diffusione attraverso i filuzzi olfattori (come nel caso del neuroblastoma olfattorio).

- Controindicazioni assolute a un trattamento endoscopico esclusivo sono: massiva estensione transdurale con infiltrazione dell'encefalo; infiltrazione della dura al di sopra del tetto orbitario; coinvolgimento della parete anteriore e/o della porzione più laterale dei seni frontali; estensione alle ossa nasali o al palato duro; infiltrazione del contenuto orbitario; interessamento delle vie lacrimali e dei tessuti premaxillari; massiva estensione in fossa infratemporale.
- La gestione dell'orbita è ancora per certi versi controversa: in letteratura non sono presenti dati univoci riguardanti un reale incremento di sopravvivenza associato ad exenteratio orbitae. Da un punto di vista chirurgico, il sacrificio dell'orbita è inevitabile in caso di estensione intraconica della malattia (ad esempio infiltrazione dei muscoli oculomotori); invece, il superamento della periorbita con limitato interessamento della porzione più esterna del grasso periorbitario non richiede necessariamente la clearance dell'orbita. Data la notevole morbidità e l'impatto sulla qualità di vita di questa procedura, è necessaria prudenza nel porre l'indicazione.

È fondamentale studiare approfonditamente i rapporti del tumore con l'orbita sia nel preoperatorio (RM ad alta definizione) sia durante la resezione (ad esempio, con approcci esterni paraorbitari combinati in caso di resezioni endoscopiche). Inoltre, è importante prendere in considerazione la possibilità di approcci terapeutici alternativi (come la chemioterapia di induzione) in caso il sacrificio dell'orbita sia indispensabile per ottenere la radicalità chirurgica.

- La scelta di trattare il T in presenza di metastasi a distanza può trovare giustificazione a fini palliativi (riduzione del dolore) e/o per migliorare la qualità di vita residua (preservare funzioni nobili come la vista ed evitare le problematiche correlate ad una malattia locale avanzata, come sanguinamento, deturpamento della configurazione del viso, ulcerazione, ecc.). La scelta deve essere discussa approfonditamente nel board multidisciplinare e con il paziente, al quale è fondamentale comunicare con chiarezza lo scopo del trattamento al fine di evitare aspettative irrealistiche.

Gli aspetti principali da considerare sono l'efficacia dell'intervento rispetto agli scopi prefissati; la morbidità della resezione; il numero e la sede delle metastasi; la storia naturale e l'aggressività biologica della malattia, per valutare la reale aspettativa di vita

del paziente. Ad esempio, nel caso del carcinoma adenoideocistico di tipo non solido la presenza di metastasi a distanza (ad esempio a livello polmonare) è compatibile con una sopravvivenza relativamente lunga e dunque non esclude la possibilità di un trattamento del tumore primitivo.

- In considerazione del notevole impatto estetico-funzionale spesso correlato alle resezioni in questa regione anatomica, la fase ricostruttiva dell'intervento riveste un'importanza elevata. Fondamentalmente gli obiettivi della ricostruzione devono essere la restituzione della funzione (separazione tra cavità orale e nasale e tra cavità nasale e compartimento intradurale, sostegno all'orbita, ecc.) e della morfologia del massiccio facciale. Sono disponibili varie opzioni ricostruttive: protesi, lembi peduncolati (muscolo temporale, fascia tempoparietale, pericranio, ecc.) e rivascularizzati (osteo-mio-fasciocutanei secondo le esigenze [fibula, punta della scapola, anterolaterale di coscia, radiale, gran dorsale, retto dell'addome, ecc.]). La scelta tra di esse deve rappresentare il compromesso ottimale tra riabilitazione estetico-funzionale e complessità chirurgica, valutando sempre con attenzione le aspettative e le motivazioni del paziente stesso.
- In caso di craniectomia, la ricostruzione durale è di regola multistrato utilizzando innesti autologhi (tratto ileotibiale) o eterologhi, lembi peduncolati intranasali (nasosettale) o extranasali (pericranio).
- In caso di maxillectomia, il tipo di ricostruzione è dettato dall'entità del difetto. Se il pavimento orbitario è preservato, è possibile ricorrere a protesi otturatoria, lembi peduncolati (muscolo temporale) o rivascularizzati (osteo-mio-fasciocutanei). In caso di necessità di ricostruzione del pavimento dell'occhio, il lembo libero di scapola rappresenta generalmente la prima opzione; in alternativa possono essere utilizzati altri lembi ossei come la fibula o la cresta iliaca. L'utilizzo di MESH in titanio richiede comunque la presenza di tessuto vascolarizzato a copertura e può esporre il paziente ad un rischio di complicanze in caso di radioterapia adiuvante. L'exenteratio orbitae, quando viene esclusa la riabilitazione mediante protesi, determina un difetto molto voluminoso che richiede solitamente un lembo con importante componente muscolare (come il retto dell'addome).
- La resezione di tumori di questo distretto richiede strumentazione dedicata, in particolare per i tumori nasoetmoidali (setting micro-endoscopico, sonda doppler, neuronavigatore,

emostatici). Inoltre, la disponibilità di collaborazioni interdisciplinari (neurochirurgo, odontoiatria, radiologo interventista) è auspicabile. È incauto eseguire questa chirurgia in Centri dove non siano disponibili tutte le misure necessarie per prevenire o affrontare tempestivamente e adeguatamente le possibili complicanze intra e perioperatorie.

Gestione di N

- In generale i tumori nasoesmoidali hanno una scarsissima tendenza alla metastatizzazione linfonodale. Tra le varie istologie, il neuroblastoma olfattorio presenta l'incidenza maggiore (5-8% alla diagnosi). Lo svuotamento elettivo del collo di regola non è indicato.
- I tumori mascellari possono presentare un rischio maggiore di metastasi regionali, a seconda dell'estensione e dell'istologia. Le situazioni a maggior rischio sono l'infiltrazione del palato duro/tessuti premaxillari/fossa infratemporale e il carcinoma squamocellulare. In tali situazioni, è indicato lo svuotamento selettivo elettivo del collo (I-III).

Rinofaringe

Raccomandazioni e requisiti specifici

- La chirurgia riveste un ruolo marginale nel trattamento dei tumori rinofaringei. Nel carcinoma rinofaringeo è da riservare al salvataggio di neoplasie persistenti/recidivanti; il trattamento chirurgico è da considerare come scelta negli adenocarcinomi/tumori di tipo salivare, resecabili (T1-T3) in ragione della minore chemio-radiosensibilità di queste istologie. Tuttavia, è importante porre l'indicazione chirurgica solo nei casi in cui vi sia una ragionevole certezza di ottenere margini chirurgici liberi da malattia.
- La chirurgia di salvataggio per recidive locali di carcinoma rinofaringeo è indicata in quanto può assicurare ai pazienti un significativo incremento della sopravvivenza (sopravvivenza globale a cinque anni attorno al 50%). Una accurata selezione dei pazienti, anche mediante PET/CT, prima di pianificare una chirurgia di salvataggio è sempre necessaria. I soggetti con metastasi a distanza o nei quali sussista una incertezza nella radicalità chirurgica, non devono essere candidati ad un trattamento

chirurgico (PET/CT prior to salvage surgery in recurrent head and neck squamous cell carcinoma, A. Nohr. *European Archives of Oto-Rhino-Laryngology* 2019).

L'opzione chirurgica è, se possibile, da preferire a una re-irradiazione esclusiva in quanto associata ad una minor morbidità e minor rischio di morte correlata al trattamento (You et al. *Salvage endoscopic nasopharyngectomy is superior to intensity-modulated radiation therapy for local recurrence of selected T1-T3 nasopharyngeal carcinoma – A case matched comparison*, *Radiother Oncol* 115:399-406,2015 - Liu YP, Wen YH, Tang J, Wei Y, You R, Zhu XL, Li J, Chen L, Ling L, Zhang N, Zou X, Hua YJ, Chen YM, Chen L, Lu LX, Chen MY, Wen WP. *Endoscopic surgery compared with intensity-modulated radiotherapy in resectable locally recurrent nasopharyngeal carcinoma: a multicentre, open-label, randomised, controlled, phase 3 trial*, *Lancet Oncol.* 2021 Mar;22(3):381-390. doi: 10.1016/S1470-2045(20)30673-2. Epub 2021 Feb 15. PMID: 33600761).

- È presente in letteratura una evidenza scientifica sempre più consistente (livello II) a favore degli approcci endoscopici (rinofaringectomia endoscopica transnasale, NER) rispetto a quelli esterni (*maxillary swing*, transorale-transpalatale, ecc). La standardizzazione di approcci endoscopici transnasali ha permesso infatti di ridurre notevolmente la morbidità associata agli approcci esterni a cielo aperto, senza andare a discapito della validità oncologica della procedura (dati preliminari).

- La resezione è solitamente eseguita *en bloc* e graduata in base all'estensione della recidiva. Sono stati descritti tre tipi di NER:

NER tipo I: asportazione della parete posteriore del rinofaringe;

NER tipo II: asportazione della parete posteriore del rinofaringe e della volta rinofaringea (con abbattimento del pavimento dei seni sfenoidali);

NER tipo III: tipo II allargata alla parete laterale (abbattimento della pterigoide e resezione della tuba cartilaginea; eventuale ampliamento laterale alla fossa infratemporale e/o spazio masticatorio).

Prima di porre l'indicazione a rinofaringectomia i parametri principali da valutare sono due: l'estensione della recidiva e l'estensione della malattia primaria. Per quanto riguarda la recidiva, le controindicazioni principali sono l'infiltrazione massiva del basicranio e dell'apice orbitario, l'estensione intracranica, l'infiltrazione massiva della fossa infratemporale. Il coinvolgimento

dell'arteria carotide interna non è una controindicazione assoluta. Teoricamente l'asportazione della carotide è tecnicamente fattibile, previa occlusione del vaso mediante coiling a valle (a livello intracranico) e a monte del tratto interessato (o legatura a livello cervicale). Dunque, in casi altamente selezionati (paziente giovane, in buone condizioni generali, con buon compenso del circolo di Willis) questa procedura è giustificata nel caso sia indispensabile per assicurare una radicalità soddisfacente. Per quanto riguarda invece il tumore primario, è consigliabile cautela nel porre l'indicazione chirurgica nei casi in cui era presente massiva infiltrazione della fossa infratemporale o importante estensione intracranica. In tali casi, infatti, anche se la recidiva è tecnicamente resecabile, sussiste un rischio non trascurabile di ulteriore ricaduta in regioni non incluse nella resezione (il compartimento intradurale e le regioni più laterali della fossa infratemporale).

È dunque indispensabile discutere questi casi estremi nel GMD per valutare globalmente il margine terapeutico (ad esempio, la possibilità di una reirradiazione adiuvante e/o una chemioterapia citoreduttiva) al fine di proporre al paziente un piano di trattamento oncologicamente adeguato.

- Sebbene l'entità della resezione sia pianificata sulle immagini radiologiche preoperatorie, è fondamentale verificare i margini chirurgici tramite *frozen sections*.
- I principali fattori prognostici associati al successo di una chirurgia di salvataggio sono l'approccio endoscopico, lo stato dei margini e la re-irradiazione adiuvante.
- Lo svuotamento linfonodale deve essere eseguito solo in caso di recidiva linfonodale accertata. La sua estensione dipende dai livelli e dalle strutture interessate; in caso di recidive localizzate, è indicata l'asportazione solamente dei livelli interessati (svuotamento superselettivo).
- Le principali complicanze sono la rottura della carotide, l'osteite del basicranio, l'infezione/ascesso del campo chirurgico. Le eventuali sequele fibrotico-aderenziali del trattamento (chemio)radioterapico precedente possono incrementare il rischio di complicanze.
- Tra le sequele vanno annoverate l'otite media effusiva con ipoacusia trasmissiva (in casi di resezione della tuba cartilaginea), l'incompetenza del velo palatale (con possibilità di rinolalia aperta posteriore e reflusso oronasale) in caso di sezione della muscolatura peritubarica (tensore ed elevatore del velo palatino), trisma (per sezione delle inserzioni dei muscoli pterigoidei), *dry-eye syndrome* (per sezione del nervo vidiano).

- In caso di procedure associate ad un rischio particolarmente elevato di rottura di carotide, è consigliabile eseguire il test di occlusione carotidea (“balloon test occlusion”) prima dell’intervento per valutare il compenso del sistema arterioso controlaterale. È fondamentale informare adeguatamente il paziente dei rischi a breve e lungo termine di questa complicanza.
- Nei casi di precedente trattamento radioterapico, ampia esposizione dell’osso del basicranio e/o della dura e/o di esposizione dell’arteria carotide, è indispensabile proteggere il campo chirurgico con tessuto vascolarizzato per velocizzare la guarigione ed evitare complicanze drammatiche quali osteiti e rotture di carotide. Le opzioni principali sono lembi mucopericondrali delle fosse nasali (principalmente il lembo nasosettale) e il lembo fasciale temporoparietale (TPFF).
- È indispensabile poter usufruire di strumentazione adeguata (videoendoscopia ad alta definizione, strumenti per chirurgia endoscopica, sonda Doppler, neuronavigatore, emostatici). È inoltre irrinunciabile potersi avvalere della collaborazione di un Radiologo Interventista in grado di eseguire test di occlusione nel preoperatorio e di gestire eventuali rotture di carotide intraoperatorie. Da un punto di vista gestionale, è importante che il radiologo sia preallertato e rapidamente attivabile durante tutta la durata dell’intervento.
- Data la notevole complessità della procedura chirurgica di rinofaringectomia e la rarità dei casi in cui essa è indicata, è indispensabile indirizzare il paziente nei Centri di riferimento con maggior esperienza in questo settore.

Ghiandole salivari

GHIANDOLE SALIVARI MINORI

[*NCCN Clinical Practice Guidelines in Oncology* (NCCN Guidelines®), Head and Neck Cancers, Version 1.2021 — November 9, 2020]

Raccomandazioni e requisiti specifici

- Trattamento del tumore primitivo

Il trattamento del tumore primitivo segue sostanzialmente le modalità terapeutiche resettive e ricostruttive già discusse per il carcinoma squamoso nelle varie sottosedì del distretto testa-collo.

Fondamentale è un attento controllo della via di diffusione perineurale che impone margini ampi a tale livello, controllo intraoperatorio della radicalità di tali margini e competenze ricostruttive idonee a ripristinare anche la funzione delle strutture nervose resecate quando indicato (Dantas AN, Freitas de Morais E, de Palva Macedo RA, de Lima Tinoco JM, de Arruda Morais MS. *Clinicopathological characteristics and perineural invasion in adenoidcystic carcinoma: a systematic review*. Braz J Otorhinolaryngol. 2015; 81:329-335.)

– Trattamento di N

La gestione del paziente con tumore maligno delle ghiandole salivari minori in assenza di metastasi linfonodali clinicamente evidenti (cN0) è ancora ampiamente dibattuto.

Esiste un rischio di metastasi linfonodali occulte anche per tumori in stadio T1/T2 con istologia di basso grado. In questi casi è possibile adottare una condotta di vigile attesa, mediante follow up clinico radiologico, riservando lo svuotamento linfonodale elettivo (END) in casi selezionati valutando sito del tumore primitivo (T), dimensioni del tumore primitivo e caratteristiche del singolo paziente. Uno svuotamento linfonodale elettivo deve essere fortemente considerato in tumori in stadio avanzato T3/T4 o con istologia di alto grado (Moratin J, Ledermann A, Schulz AD, et al. *Neck involvement and disease recurrence in adenoid cystic carcinoma of the minor salivary glands: the role of surgery in primary and progressive disease*. Int J Oral Maxillofac Surg. 2021; 50:423-430)

In caso di T nelle sottosedali di cavo orale e nasofaringe è documentato un elevato rischio di metastasi occulte linfonodali.

Lo svuotamento linfonodale elettivo nei tumori maligni delle ghiandole salivari minori dovrebbe includere i livelli I-II-III. In alcuni casi selezionati, lo svuotamento può estendersi anche ai livelli IV e V.

In presenza di metastasi linfonodali clinicamente evidenti (cN+), è indicato uno svuotamento radicale modificato (livelli I-V).

GHIANDOLA SOTTOMANDIBOLARE E SOTTOLINGUALE

– Trattamento del tumore primitivo

Le neoplasie maligne primitive della ghiandola sottomandibolare sono estremamente rare, ed ancora meno frequenti sono le primitività a carico della ghiandola sottolinguale. Allo stesso tempo vi è una grande eterogeneità degli istotipi che si possono incontrare il che rende la gestione del percorso diagnostico e terapeutico di queste lesioni estremamente complessa

Una accurata valutazione del citologico su agoaspirato, eseguita da centri esperti, possibilmente con una second-opinion di un patologo di riferimento è fondamentale nella pianificazione del trattamento. Sulla base di tale dato sarà quindi indicata la semplice sialoadenectomia, una sialoadenectomia allargata o uno svuotamento laterocervicale. In casi selezionati, generalmente preferibile soprattutto per le lesioni della sottolinguale, può essere indicata anche una biopsia incisionale che renderà certamente più agevole la pianificazione dell'iter terapeutico.

La scelta del trattamento deve essere sempre valutata in ambiente multidisciplinare unendo i dati di imaging, preferibilmente RM, patologici e clinici dal momento che solo dalla contemporanea valutazione di tutti questi aspetti si potrà porre l'indicazione terapeutica corretta.

La pianificazione del trattamento deve necessariamente tenere conto degli stretti rapporti della ghiandola sottomandibolare e sottolinguale con la pelvi orale, con il nervo linguale, con il nervo ipoglosso, con l'osso mandibolare. Tali rapporti andranno attentamente valutati in fase di pianificazione mediante le metodiche di imaging appropriate.

La stretta vicinanza delle ghiandole sottolinguale e soprattutto sottomandibolare al nervo linguale e la spiccata tendenza di queste neoplasie a diffondere lungo tale via rende questo nervo uno dei punti focali del trattamento chirurgico, in particolare nelle forme più ad alto grado o con estensione extraghiandolare. La accurata valutazione di un eventuale spreading deve essere eseguita nella fase di pianificazione mediante studio RM che in molti casi è in grado di visualizzare tale comportamento. In caso di coinvolgimento del nervo, come accennato in precedenza, di fondamentale rilievo sarà poi l'utilizzo di istologici estemporanei intraoperatori per definire la corretta estensione retrograda della sua resezione. Considerata la discreta importanza funzionale di tale struttura, in caso di sacrificio e di disponibilità dei monconi distali e prossimali, è indicata la ricostruzione del nervo mediante innesti nervosi. A tale scopo i nervi surale e grande auricolare rappresentano le principali opzioni di grafting.

La resezione della pelvi orale si rende spesso necessaria in queste neoplasie considerata l'estrema vicinanza con le ghiandole sottolinguale e sottomandibolare e la spiccata tendenza a diffusione linfovaskolare e perineurale di molti degli istotipi più comuni. In ambito ricostruttivo, come avviene per le lesioni del cavo orale, la ricostruzione della pelvi rappresenta un momento cruciale da un punto di vista funzionale. In tale contesto il ricorso a lembi rivascolarizzati sottili e plicabili in primis il fasciocutaneo di avambraccio o l'anterolaterale di coscia perforante rappresenta senza dubbio la scelta più idonea per garantire una efficace separazione tra cavo orale e collo e per consentire una adeguata mobilità della lingua residua.

L'osso mandibolare rappresenta un altro target di trattamento quando vengono approcciate lesioni primitive di sottomandibolare e sottolinguale per gli ovvi rapporti anatomici tra tali strutture. Una attenta valutazione mediante imaging risulta a tal proposito fondamentale. L'erosione della corticale (spesso del bordo inferiore nel caso delle lesioni della sottomandibolare) costituisce una indicazione alla resezione ossea la cui entità andrà definita sulla base dell'estensione della infiltrazione e in particolare dell'eventuale estensione alla midollare mandibolare, il cui coinvolgimento andrebbe meglio valutato mediante studio RM. In caso di minimo coinvolgimento può, in casi molto selezionati, essere eseguita una marginectomia mandibolare, mentre in tutti gli altri casi è maggiormente indicata una mandibulectomia segmentaria, anche per controllare la possibile via di diffusione lungo il nervo alveolare mandibolare qualora la midollare ossea sia coinvolta. Anche a tal proposito quindi la valutazione multidisciplinare pre-operatoria che tenga anche conto dell'istotipo, del grading e delle caratteristiche imaging della malattia costituisce presupposto fondamentale per la corretta scelta terapeutica. In caso di resezione segmentaria la simultanea ricostruzione rappresenta una parte integrante del trattamento: l'utilizzo di lembi osteocutanei o osteomiocutanei come fibula, ala iliaca, angolo scapolare è la prima scelta terapeutica. La selezione della tecnica da utilizzare dovrà tenere conto della lunghezza del difetto mandibolare, dell'altezza della mandibola nativa, della necessità di tessuti molli da includere nel lembo, dalle eventuali necessità impianto-protesi post-operatorie e dalla disponibilità dei vari siti donatori, considerando anche età e comorbidità del paziente.

– Trattamento di N

La gestione di un paziente con tumore maligno delle ghiandole sottomandibolare e sottolinguale in assenza di metastasi linfonodali clinicamente evidenti (cN0) rimane controverso. Uno

svuotamento linfonodale elettivo (END) è raccomandato per tumori in stadio avanzato T3/T4 o con istologia di alto grado.

Un certo rischio di metastasi linfonodali occulte è stato riscontrato anche per tumori in stadio T1/T2 con istologia di basso grado. È possibile adottare una condotta di vigile attesa, con follow up clinico e radiologico, riservando lo svuotamento linfonodale elettivo in casi selezionati.

Elementi clinici che depongono a favore di uno svuotamento linfonodale elettivo sono: invasione perineurale o linfatica ed estensione extraparenchimale del T.

Lo svuotamento linfonodale elettivo nei tumori maligni delle ghiandole sottomandibolare e sottolinguale dovrebbe includere i livelli I-II-III. In alcuni casi selezionati, lo svuotamento può estendersi anche ai livelli IV e V.

In presenza di metastasi linfonodali clinicamente evidenti (cN+), è indicato uno svuotamento radicale modificato (livelli I-V).

GHIANDOLA PAROTIDE

Moore MG, Yueh B, Lin DT, Bradford CR, Smith RV, Khariwala SS. *Controversies in the Workup and Surgical Management of Parotid Neoplasms*. Otolaryngol Head Neck Surg. 2021;164(1):27-36. doi:10.1177/0194599820932512

Raccomandazioni e requisiti specifici

- Trattamento del tumore primitivo

Negli stadi iniziali tumori benigni e maligni risultano essere difficilmente distinguibili clinicamente. Per questo motivo un'attenta valutazione clinica multidisciplinare, l'esecuzione di accertamenti radiologici locali e sistemici (ecografia, RMN, TC) e l'analisi citologica su agoaspirato della lesione sono fondamentali per porre una diagnosi orientativa e definire il tipo di trattamento chirurgico più adeguato (14. Moratin J, Ledermann A, Schulz AD, et al. *Neck involvement and disease recurrence in adenoid cystic carcinoma of the minor salivary glands: the role of surgery in primary and progressive disease*. Int J Oral Maxillofac Surg. 2021; 50:423-430). In alcuni casi è possibile associare un'analisi istologica preoperatoria mediante l'esecuzione di Core-biopsy. L'esecuzione di biopsia incisionale chirurgica è fortemente sconsigliata per il rischio di insembramento di cellule tumorali in alcuni istotipi, anche benigni.

La scelta dell'approccio chirurgico dipende dalla sede, dal grado e dall'estensione del tumore primitivo (Takahashi N, Okamoto K, Ohkubo M, Kawana M. *High-resolution magnetic resonance of the extracranial facial nerve and parotid duct: demonstration of the branches of*

the intraparotid facial nerve and its relation to parotid tumours by MRI with a surface coil. Clin Radiol. 2005;60(3):349-354. doi:10.1016/j.crad.2004.06.018; Quer M, Guntinas-Lichius O, Marchal F, et al. *Classification of parotidectomies: a proposal of the European Salivary Gland Society.* Eur Arch Otorhinolaryngol. 2016;273(10):3307-3312. doi:10.1007/s00405-016-3916-6; Cracchiolo JR, Shaha AR. *Parotidectomy for Parotid Cancer.* Otolaryngol Clin North Am. 2016;49(2):415-424. doi:10.1016/j.otc.2015.10.007; Pasick LJ, Tong JY, Benito DA, Thakkar P, Goodman JF, Joshi AS. *Surgical management and outcomes of accessory parotid gland neoplasms: A systematic review.* Am J Otolaryngol. 2020;41(5):102610. doi:10.1016/j.amjoto.2020.102610).

L'accesso chirurgico tipo Facelift può essere indicato nei casi di tumori a basso grado, poco estesi, con localizzazione nel lobo superficiale senza necessità di linfadenectomia (Lee YC, Liao WC, Yang SW, et al. *Systematic review and meta-analysis of modified facelift incision versus modified Blair incision in parotidectomy.* Sci Rep. 2021;11(1):24106. Published 2021 Dec 16. doi:10.1038/s41598-021-03483-6).

L'accesso chirurgico tipo Blair modificato è da preferire in caso di lesioni voluminose ed è indicato nei casi in cui si debba eseguire contestualmente una linfadenectomia cervicale.

Tumori voluminosi possono impedire l'identificazione del nervo. In questi casi può rendersi necessario il ricorso ad un approccio anterogrado associato ad una mastoidectomia o ad un approccio retrogrado partendo dalle branche distali del nervo stesso (Stankovic P, Wittlinger J, Timmesfeld N, et al. *Antero- vs. retrograde nerve dissection in parotidectomy: a systematic review and meta-analysis.* Eur Arch Otorhinolaryngol. 2018;275(6):1623-1630. doi:10.1007/s00405-018-4982-8).

Possono rendersi necessari accessi chirurgici personalizzati che consentano comunque l'asportazione *en bloc* della lesione con margini di sicurezza, mantenendo cioè quanto più possibile una cuffia di tessuto sano ed evitando l'inseminamento di cellule tumorali.

Per il trattamento dei tumori a basso grado di malignità è tradizionalmente indicata la parotidectomia superficiale. La parotidectomia superficiale parziale è considerata oncologicamente accettabile ed è indicata nei casi in cui la lesione abbia dimensioni limitate e sia sufficientemente distante dal nervo faciale (Lim YC, Lee SY, Kim K, et al. *Conservative parotidectomy for the treatment of parotid cancers.* Oral Oncol. 2005;41(10):1021-1027. doi:10.1016/j.oraloncology.2005.06.004).

Per il trattamento dei tumori ad intermedio ed alto grado di malignità l'intervento chirurgico deve mirare ad asportare la lesione primitiva ed i linfonodi intraparotidei a rischio o già coinvolti. In caso di lesioni localizzate a livello del lobo parotideo superficiale il trattamento chirurgico deve prevedere almeno una parotidectomia subtotala. In caso di lesioni localizzate a livello del lobo parotideo profondo o in presenza di localizzazioni linfonodali al lobo profondo è indicato il trattamento con parotidectomia totale (Mantsopoulos K, Iro H. *Chirurgie der primären Karzinome der Gl. parotidea – Kontroverses und Bewährtes [Surgery for parotid gland cancer- controversial and proven aspects]* [published online ahead of print, 2022 May 17]. *HNO*. 2022;10.1007/s00106-022-01182-w. doi:10.1007/s00106-022-01182-w).

L'estensione della lesione alle strutture adiacenti o la necessità di mantenere adeguati margini di sicurezza può richiedere l'esecuzione di una parotidectomia radicale estesa. L'estensione all'osso temporale può richiedere una mastoidectomia o una resezione laterale o subtotala attraverso la fossa infratemporale nei casi in cui vi sia l'invasione del meato acustico. L'estensione all'osso mandibolare o alla cute richiede l'esecuzione rispettivamente di una mandibulectomia e l'asportazione della cute coinvolta.

Il monitoraggio intraoperatorio del nervo faciale è raccomandato, soprattutto in caso di lesioni voluminose, possibilmente maligne e/o quando se ne prevede il sacrificio con ricostruzione. Può essere omesso in caso di piccole lesioni distanti dal nervo stesso (Wolf SR, Schneider W, Suchy B, Eichhorn B. *Intraoperatives Fazialisnervmonitoring in der Parotischirurgie [Intraoperative facial nerve monitoring in parotid surgery]*. *HNO*. 1995;43(5):294-298; Sood AJ, Houlton JJ, Nguyen SA, Gillespie MB. *Facial nerve monitoring during parotidectomy: a systematic review and meta-analysis*. *Otolaryngol Head Neck Surg*. 2015;152(4):631-637. doi:10.1177/0194599814568779).

In assenza di coinvolgimento clinico preoperatorio del nervo faciale è raccomandata la preservazione dello stesso. Intraoperatoriamente dovrà essere valutata la presenza di un piano di clivaggio macroscopico tra la lesione ed il nervo stesso. Nei casi dubbi può essere indicata l'esecuzione di esame microscopico estemporaneo al congelatore. In presenza di un margine microscopicamente positivo, all'analisi istologica definitiva sul pezzo operatorio, l'associazione con un trattamento radioterapico adiuvante fornisce risultati paragonabili in termini di controllo locale al sacrificio del nervo (Vigili MG, Ducci M, Marzetti F, Galfano GM. *Risultati di un'indagine conoscitiva in ambito nazionale sul trattamento del nervo facciale nei tumori maligni della parotide [Results of a national survey on the treatment of the facial nerve in malignant tumors of the parotid gland]*. *Acta Otorhinolaryngol Ital*. 1991;11(4):385-394).

In caso di coinvolgimento clinico preoperatorio del nervo faciale ne è indicato il sacrificio.

L'entità del sacrificio, parziale o totale, deve essere determinata sulla base dell'estensione del coinvolgimento. La conferma di indennità dei margini di resezione prossimale e distale deve avvenire mediante esame istologico al congelatore.

Il paziente deve essere informato della possibilità di essere sottoposto a mastoidectomia nel caso si sospetti il coinvolgimento prossimale del nervo, sia ai fini di radicalità oncologica sia di facilitarne la ricostruzione.

In caso di sacrificio del nervo faciale è raccomandata la riparazione immediata.

La ricostruzione immediata mediante neurorrafia diretta senza tensione, quando possibile, è la tecnica più semplice ed efficiente. Nella maggior parte dei casi tuttavia il difetto richiede la riparazione mediante un innesto nervoso (nervo surale, nervo grande auricolare, nervo toracodorsale) che deve essere interposto tra i monconi a ripristino della continuità nervosa.

In caso di parotidectomia radicale con ampio difetto residuo è possibile utilizzare lembi liberi, in particolare il lembo anterolaterale di coscia ed il lembo radiale di avambraccio, al fine di ripristinare contestualmente il volume mancante ed il difetto cutaneo, se presente.

Se la ricostruzione immediata non è possibile e il tronco prossimale del nervo faciale non è disponibile come donatore, si può ricorrere alla reinnervazione con i nervi masseterino o ipoglosso, in genere unitamente alle branche del nervo faciale controlaterale mediante esecuzione di innesti cross-face (Biglioli F. *Facial reanimations: part I--recent paralyses*. Br J Oral Maxillofac Surg. 2015;53(10):901-906. doi:10.1016/j.bjoms.2015.06.023).

Correzioni di tipo statico (posizionamento di pesi palpebrali, procedure di sospensione mediante fascia lata, lifting facciale profondo, ecc.) possono associarsi alle procedure precedentemente descritte. Procedure ancillari possono migliorare il risultato (Biglioli F. *Facial reanimations: part II--long-standing paralyses*. Br J Oral Maxillofac Surg. 2015;53(10):907-912. doi:10.1016/j.bjoms.2015.07.001).

È sempre indicato ricostruire una barriera tra il tessuto parotideo e il derma sovrastante al fine di prevenire l'insorgenza della sindrome di Frey. Le tecniche disponibili includono la chiusura per prima intenzione della fascia parotidea, quando possibile, o l'allestimento del lembo di SMAS (Vahtsevanos K, Chatziavramidis A, Papadiochos IY, et al. *Prevention of Frey's Syndrome with the Use of Porcine Dermal Collagen Graft: Retrospective Analysis of 76 "Formal" Parotidectomies for Benign Pathologies*. Ann Otol Rhinol Laryngol. 2021;130(9):1036-

1043. doi:10.1177/0003489421990185; Ye L, Cao Y, Yang W, et al. *Graft interposition for preventing Frey's syndrome in patients undergoing parotidectomy*. Cochrane Database Syst Rev. 2019;10(10):CD012323. Published 2019 Oct 3. doi:10.1002/14651858.CD012323.pub2; Ye WM, Zhu HG, Zheng JW, et al. *Use of allogenic acellular dermal matrix in prevention of Frey's syndrome after parotidectomy*. Br J Oral Maxillofac Surg. 2008;46(8):649-652. doi:10.1016/j.bjoms.2007.11.006; De Virgilio A, Costantino A, Russo E, et al. *Different Surgical Strategies in the Prevention of Frey Syndrome: A Systematic Review and Meta-analysis*. Laryngoscope. 2021;131(8):1761-1768. doi:10.1002/lary.29414).

Innesti adiposi o dermo-adiposi prelevati dalla regione addominale sono indicati nei difetti di piccole e medie dimensioni, in pazienti che non necessitano trattamento radiante postoperatorio.

Nei difetti ampi può essere necessario ricorrere a lembi peduncolati o liberi soprattutto in caso di difetti cutanei (es. lembo sovraclaveare, lembo anterolaterale di coscia, lembo di latissimus dorsi). In caso di resezione mandibolare nel contesto di parotidectomie allargate lembi liberi ossei sono indicati per la ricostruzione.

Una volta asportato, il pezzo operatorio va attentamente valutato. È consigliabile marcare opportunamente il pezzo operatorio.

La descrizione dell'intervento chirurgico deve riportare in dettaglio tutti i tempi chirurgici, le informazioni rilevanti sull'estensione anatomica del tumore primitivo e sulla presenza di eventuali margini a rischio per la vicinanza con il tumore.

– Trattamento di N

(Valstar MH, van den Brekel MW, Smeele LE. *Interpretation of treatment outcome in the clinically node-negative neck in primary parotid carcinoma: a systematic review of the literature*. Head Neck. 2010;32(10):1402-1411. doi:10.1002/hed.21316)

L'indicazione chirurgica in pazienti con diagnosi di carcinoma maligno della ghiandola parotide in assenza di metastasi linfonodali clinicamente evidenti (cN0) rimane un argomento controverso. Anche il tipo di svuotamento linfonodale elettivo rimane questione di dibattito.

Alcuni Autori suggeriscono una terapia radiante selettiva (ENI) in casi selezionati, in alternativa allo svuotamento linfonodale elettivo.

Uno svuotamento linfonodale elettivo (END) è raccomandato per tumori in stadio avanzato T3/T4 o con istologia di alto grado. Un certo rischio di metastasi linfonodali occulte è stato riscontrato anche per tumori in stadio T1/T2 con istologia di basso grado. È possibile adottare una condotta di vigile attesa, con follow up clinico e radiologico, riservando lo svuotamento linfonodale elettivo in casi selezionati.

Elementi clinici che depongono a favore di uno svuotamento linfonodale elettivo sono: paralisi facciale, invasione perineurale o linfatica ed estensione extraparenchimale del T.

Lo svuotamento linfonodale elettivo nei tumori maligni della ghiandola parotide dovrebbe includere almeno i livelli II-III (secondo la maggioranza degli Autori). Tuttavia, è fortemente raccomandato anche lo svuotamento del livello I. In alcuni casi selezionati, lo svuotamento linfonodale può estendersi anche ai livelli IV e V.

In presenza di metastasi linfonodali clinicamente evidenti (cN+), è indicato uno svuotamento radicale o radicale modificato (livelli I-V).

Radioterapia

Caratteristiche della prima visita radioterapica

Se la visita è stata già eseguita prima della discussione multidisciplinare, si comunicherà al paziente la decisione terapeutica e si completerà il colloquio con eventuali informazioni non fornite in prima visita.

In particolare, in occasione della prima visita, se non ancora eseguite, è fortemente raccomandato:

- eseguire attenta anamnesi delle abitudini voluttuarie del paziente ed eventuali altri fattori di rischio (es. professione del paziente in caso di tumori dei seni paranasali) che possano aver contribuito alla genesi della malattia;
- raccogliere dati relativi al caregiver e rete familiare e sociale del paziente al fine di garantire un adeguato supporto in corso e dopo il trattamento radiante;
- consegnare l'informativa con gli effetti collaterali e il consenso informato al trattamento;

- eseguire un esame obiettivo completo del cavo orale–orofaringe e laringe (possibilmente mediante utilizzo di fibroscopio da parte del Radioterapista Oncologo) nonché la valutazione dello stato linfonodale del collo;
- fornire al paziente indicazioni relative al percorso che verrà eseguito all'interno del reparto di radioterapia (centratura, verifica del set up nei primi giorni di terapia, visite di controllo periodiche in corso di terapia ecc.);
- programmare esecuzione di ortopantomografia e valutazione odontoiatrica per eventuale bonifica dentaria, sia per accertarsi che non ci siano problematiche dentarie (foci settici attivi, denti compromessi che necessitano di estrazione ecc.) che potrebbero inficiare la continuità del trattamento radiante, che per ridurre il rischio di osteoradionecrosi quale effetto collaterale tardivo;
- programmare una valutazione clinica specialistica (foniatrica o logopedica) e/o radiologica per lo studio della deglutizione soprattutto per i pazienti con sintomi di disfagia meccanica e/o neoplasia localizzata in sedi a rischio di disfagia meccanica. Se indicato (calo ponderale significativo, disfagia meccanica con rischio di polmonite ab-ingestis, fragilità del paziente), attivare una nutrizione enterale mediante sondino nasogastrico o gastrostomia percutanea (PEG). Utile istruire il paziente con esercizi volti a mantenere un adeguato trofismo dei muscoli della deglutizione.

A questo scopo è consigliabile utilizzare scale di valutazione “patient related” come l'*M.D. Anderson Dysphagia Inventory* (MDADI) e “operator reported” come l'EORTC QLQ 30 H&N 35. I pazienti dovrebbero essere periodicamente valutati per accertare l'eventuale presenza di sintomi “trigger” che segnalino problemi deglutitori. I questionari devono essere somministrati prima del trattamento (baseline) e settimanalmente. La valutazione congiunta di nutrizionista e foniatra definisce l'eventuale necessità di studi e test aggiuntivi per accertare la presenza di aspirazione, per pianificare l'eventuale posizionamento di PEG, per impostare un programma di esercizi deglutitori mirati al fine di prevenire e/o ridurre il rischio di polmoniti ab-ingestis (Linee guida NCCN; Shindler 2015):

- anche in pazienti asintomatici per disfagia, programmare una valutazione nutrizionale soprattutto in pazienti con calo ponderale significativo (> 10% negli ultimi 3 mesi) o a rischio di malnutrizione per tossicità;

- valutare la funzionalità uditiva soprattutto per neoplasie poste in vicinanza delle strutture uditive (per le quali si prevede che la dose assorbita possa essere > 40 Gy) e per i pazienti candidati ad un trattamento con cisplatino;
- in pazienti con disturbi psicologici accertati o sospetti (stato dell'umore deflesso, anamnesi positiva per disturbi psichiatrici, abuso di alcolici, ecc.) valutare l'esecuzione di visita specialistica psicologica/psichiatrica;
- per pazienti con patologie concomitanti che potrebbero avere un impatto significativo sul programma terapeutico (malattie infettive autoimmuni, diabete, cardiopatie severe, ecc.) contattare lo specialista di riferimento del paziente per una gestione condivisa dell'eventuale patologia di base;
- il paziente anziano (>70 aa) dovrebbe ricevere una valutazione geriatrica al fine di quantificare la sua fragilità (Myer R Pfeffer. 2017). Al momento non esistono strumenti validati per tale valutazione ma l'utilizzo di questionari (G8, GSA ecc.) e la valutazione geriatrica potrebbero fornire un valido supporto per la scelta terapeutica (EGeSOR trial).

In base alla valutazione globale (età, comorbidità, valutazione geriatrica, status sociale e caregiver) un paziente anziano dovrebbe essere genericamente classificato come : 1) "fit", cioè potenzialmente in grado di ricevere il trattamento standard; 2) "vulnerable", cioè ancora in grado di ricevere un trattamento curativo ma, se possibile, personalizzato, in quanto ad elevato rischio di tossicità severa; 3) "frail" cioè non in grado di ricevere un trattamento curativo e quindi da avviare a trattamenti ad intento palliativo oppure a best supportive care.

- Se attivi, a tutti i pazienti dovrebbe essere offerta la possibilità di partecipare a studi clinici.
- Attivare un programma per la cessazione del fumo e alcool (inviare il paziente allo psicologo/psichiatra per un programma che lo aiuti nella sua dipendenza da fumo e alcool).
- I pazienti portatori di pacemaker dovrebbero essere monitorati secondo una specifica procedura interna atta a valutare il rischio di danneggiamento del pace-maker e a monitorare il paziente nel corso del trattamento radiante indipendentemente dal tipo di radioterapia (fotoni, adroni) impiegata (*Management of patients with cardiac implantable electronic devices (CIED) undergoing radiotherapy: A consensus document from Associazione Italiana Aritmologia e Cardioritmo (AIAC), Associazione*

Italiana Radioterapia Oncologica (AIRO), Associazione Italiana Fisica Medica (AIFM); Zecchin M, Severgnini M, Fiorentino A, Malavasi VL, Menegotti L, Alongi F, Catanzariti D, Jereczek-Fossa BA, Stasi M, Russi E, Boriani G. Int J Cardiol. 2018; The impact of particle radiotherapy on the functioning of cardiac implantable electronic devices: a systematic review of in vitro and in vivo studies according to PICO criteria. (Barcellini A, Dusi V, Mirandola A, Ronchi S, Riva G, Dal Mas F, Massaro M, Vitolo V, Ciocca M, Rordorf R, Orlandi E. Radiol Med. 2022 Jul 24. doi: 10.1007/s11547-022-01520).

- In pazienti candidati a trattamenti del rinofaringe e seni paranasali valutare eventuali deficit visivi o uditivi già presenti e monitorare la funzionalità della ghiandola ipofisaria (se non già compromessa).
- Fornire raccomandazioni sull'igiene della cute (per esempio la rasatura, utilizzo di saponi neutri), la detersione e l'igiene delle mucose (per esempio i fumenti per favorire l'espettorazione dei muchi) e consigli nutrizionali (per esempio evitare cibi piccanti e/o troppo caldi) da seguire nel corso del trattamento radiante.
- Valutare l'adeguatezza del supporto sociale e del caregiver per la gestione congiunta delle problematiche relative al trattamento radiante (Delalibera D, Carvalho ACR, Thesolim BL, Rezende LF. *Quality of Life of the Patient with Head and Neck Cancer Submitted to Radiotherapy and the Overload of Their Caregivers*. Int Arch Otorhinolaryngol. 2021 Mar 29;25(4): e536-e544. doi: 10.1055/s-0040-1718963. PMID: 34765029; PMCID: PMC8575606.).
- Richiedere esami ematochimici di routine (emocromo completo con formula, Na, K, Ca, Mg, azotemia, creatinina, AST, ALT, ALP, GGT, bilirubina, proteine totali, albumina PCR) compresa funzionalità tiroidea basale.
- Richiedere test specifici per le differenti sottosedi, rilevanti per la definizione della prognosi e/o l'approccio terapeutico e/o del follow up; per esempio, Papilloma Virus-HPV (seguire Linee Guida internazionali) per tumori dell'orofaringe, rinofaringe WHO tipo 1 e metastasi latero-cervicali a sede primitiva ignota, test per rilevare EBV per tumori del rinofaringe o metastasi laterocervicali a sede primitiva ignota.
- Richiedere indagini specifiche in base alla sottosede di trattamento (per esempio visita oculistica con campo visivo per neoplasie in prossimità del chiasma e/o nervi ottici, esami endocrinologici per neoplasie in prossimità dell'ipofisi, ecc...).

- Richiedere il pregresso piano di cura radioterapico (se possibile, in formato DICOM) se non già disponibile, nei pazienti candidati a re-irradiazione

Per la programmazione dell'inizio del trattamento radiante, si segnala che alcuni dati di letteratura suggeriscono un peggioramento dei risultati oncologici in pazienti che inizino il trattamento oncologico > 60 gg dalla diagnosi (Murphy 2016). I trattamenti adiuvanti devono iniziare non oltre le 7 settimane dal trattamento chirurgico, salvo la comparsa di complicanze post-operatorie.

Caratteristiche della centratura

Nello specifico, al momento della centratura, si dovrà:

- identificare correttamente il paziente mediante la valutazione dei dati anagrafici (o di altri sistemi di riconoscimento);
- eseguire una breve raccolta anamnestica ed esame obiettivo per verificare che non siano modificate le condizioni cliniche rispetto alla visita radioterapica;
- posizionare eventuali reperi radiopachi (cicatrici chirurgiche e regioni di interesse);
- posizionare il paziente supino, con le braccia lungo il corpo e le spalle verso il basso, su lettino in fibra di carbonio, verificando la rimozione di eventuali protesi dentarie mobili o altri device (apparecchi acustici, ecc.);
- posizionare il capo utilizzando il poggiatesta più idoneo, tra quelli disponibili in dotazione, per ottenere risultati ottimali sia in termini di confort del paziente che estensione del capo-collo. In particolare, preferire l'uso di spessori in fibra di carbonio e, se necessario a migliorare la compliance di set-up, evitando un'eccessiva iperestensione del collo;
- verificare visivamente l'allineamento capo-tronco del paziente e tratteggiare l'allineamento guida sul viso del paziente (fronte-naso-mento), utilizzando il laser longitudinale presente nel sistema di laser mobili;
- posizionare sul paziente la maschera termoplastica testa-spalle. Modellare sulla maschera i condotti udivi esterni, la piramide nasale impressionando in particolare tra la glabella e il canto interno degli occhi, la mandibola e le spalle, assicurandosi che siano ben incluse dalla maschera e che ne sia mantenuta la posizione caudale;

- scegliere il riferimento per il posizionamento (che, in caso di simulazione virtuale coincide con l'isocentro) determinando sulla maschera termoplastica 3 punti di repere (2 laterali e 1 centrale) all'incrocio dei laser TC;
- tracciare con pennarello su nastro adesivo i 3 punti di riferimento TC e l'allineamento dei laser laterali e longitudinale lungo la direzione del laser centrale, quest'ultimo sul terzo medio dello sterno al limite inferiore della maschera;
- quando contemplati dal sistema di immobilizzazione del centro, posizionare un bite per rendere la maschera solidale con il paziente;
- Istruire il paziente a ridurre gli atti deglutitori durante l'acquisizione delle scansioni TC;
- acquisire il pacchetto TC con spessore slice ≤ 3 mm nelle regioni target, e < 5 mm nelle aree lontane del target con estensione dal vertice cranico alla carena e ricostruzione con pixel matrix di almeno 512x512, a partire dal vertice del capo fino alla regione sottoclaveare (se paziente portatore di Pacemaker o Defibrillatore impiantabile, includere l'intero dispositivo nel pacchetto TAC simulazione, in modo da poterne calcolare la dose ricevuta e minimizzarla);
- oltre alla compilazione della scheda tecnica di simulazione, se necessario acquisire anche la documentazione fotografica dei presidi di immobilizzazione;

L'utilizzo del mdc è opzionale ma fortemente consigliato.

Caratteristiche del piano di cura

In fase di pianificazione definire i volumi di trattamento, gli organi a rischio e relativi vincoli di dose (ref. *Linee Guida di tecnica IMRT AIRO*, Merlotti et al, Biau J et al 2019, Gregoire V 2018 - Brouwer CL, Steenbakkers RJ, Bourhis J, Budach W, Grau C, Grégoire V, van Herk M, Lee A, Maingon P, Nutting C, O'Sullivan B, Porceddu SV, Rosenthal DI, Sijtsema NM, Langendijk JA. *CT-based delineation of organs at risk in the head and neck region: DAHANCA, EORTC, GORTEC, HKNPCSG, NCIC CTG, NCRI, NRG Oncology and TROG consensus guidelines*. *Radiother Oncol*. 2015 Oct;117(1):83-90. doi: 10.1016/j.radonc.2015.07.041. Epub 2015 Aug 13. PMID: 26277855.). I volumi di trattamento sono definiti in accordo alle indicazioni ICRU (*International Commission on Radiation Unit*) (ICRU Report #50 dell'anno 1993, ICRU Report #62 dell'anno 1999, ICRU Report #78 dell'anno 2007 and ICRU Report #83 dell'anno 2010) e raccomandazioni internazionali (es. *International Guideline on Dose Prioritization and*

Acceptance Criteria in Radiation Therapy Planning for Nasopharyngeal Carcinoma, Lee AW et al).

Il range di dose sulla malattia macroscopica nei trattamenti ad intento curativo, erogato con frazionamento convenzionale (1.8-2.2 Gy, 1 fr/die per 5 frazioni settimana) è compreso tra 66 e 70 Gy, mentre nel trattamento post-operatorio è di 54-66 Gy. I frazionamenti alternativi possono essere presi in considerazione per pazienti non candidati a chemioterapia concomitante. Il beneficio maggiore si ottiene con regime di iperfrazionamento, mentre il beneficio ottenuto con altre metodiche di frazionamento alternativo non è così evidente. I frazionamenti alternativi non si sono dimostrati invece vantaggiosi nei pazienti suscettibili di chemioterapia concomitante". (Lacas B, *MARCH meta-analysis 2017*, Lancet Oncol.)

L'utilizzo di immagini di risonanza magnetica e/o CT-PET di fusione, utili per la delineazione del volume macroscopicamente visibile (GTV), è consigliabile nei trattamenti eseguiti con intento radicale e in caso di chirurgia non adeguata o on dubbio di radicalità. (REF: T. Nishioka et al. *Image fusion between 18FDG-PET and MRI/CT for radiotherapy planning of oropharyngeal and nasopharyngeal carcinomas*. IJROBP 2002 Jul 15;53(4):1051-7. doi: 10.1016/s0360-3016(02)02854-7.) Considerare quindi la possibilità di eseguire TC/FDG-PET o RM di centratura (anche con mdc), comprendente tutto il volume di trattamento. In tal caso RM o TC/FDG-PET devono essere eseguita con paziente in posizione supina e con sistema di immobilizzazione personalizzato indossato. Qualora disponibile, utile l'utilizzo di algoritmi di riduzione degli artefatti in caso di protesi fisse. Nei trattamenti postoperatori può essere utile la fusione con indagini diagnostiche pre-chirurgiche per la corretta localizzazione del volume di malattia pre-chirurgia. Altri traccianti biologici (FMISO e FAZA) hanno riportato risultati incoraggianti nell'ottimizzazione del programma terapeutico ma il loro utilizzo nella pratica clinica non è, ad oggi, standardizzato (Zschaeck S, et al 2020).

Per i pazienti che giungono alla radioterapia dopo aver eseguito chemioterapia di induzione, è indispensabile avere a disposizione le immagini radiologiche pre-chemioterapia. Per la definizione dei volumi bersaglio bisogna infatti considerare la malattia macroscopica iniziale (sia T che N), tenendo ovviamente conto delle modifiche anatomiche dovute alla risposta di malattia (per esempio riduzione dimensionale di voluminose adenopatie). Relativamente al volume tumorale, tutte le strutture coinvolte dal tumore prima della chemioterapia di induzione dovrebbero essere incluse nei volumi di trattamento. In questi pazienti si consiglia altresì di eseguire la TC di centratura con paziente immobilizzato nella maschera termoplastica, prima dell'inizio della chemioterapia neoadiuvante.

Sia nel caso di utilizzo di immagini diagnostiche (RM e/o FDG-PET di fusione) che nel caso di pazienti sottoposti a chemioterapia di induzione, nella definizione dei volumi di interesse è importante l'utilizzo delle metodiche di co-registrazione delle immagini. Nell'utilizzare queste metodiche si raccomanda l'applicazione di protocolli di qualità che tengano conto delle incertezze intrinseche alle metodiche stesse.

Le metodiche di *image guided radiotherapy* (IGRT) diventano essenziali nei casi in cui si scelga di utilizzare un margine per il set-up < 5 mm (ad esempio per casi con volumi ad alte dosi in stretta contiguità con organi critici). I dati in letteratura si riferiscono a casistiche solitamente limitate e sono soprattutto relative a dati dosimetrici, con dati clinici non sempre concordanti in termini di chiaro vantaggio, anche in considerazione dell'aumento del carico di lavoro associato alla procedura.

Il planning target volume (PTV) si ottiene dai corrispettivi volumi clinici (clinical target volume-CTV) aggiungendo un margine di 0,5 cm in tutte le direzioni mettendo come vincolo il profilo cutaneo (body) contratto di 2-3 mm. La cute non è considerata a target se non clinicamente coinvolta.

In linea generale è possibile utilizzare sia tecniche 3D che IMRT ma la IMRT (nelle sue varianti a campi fissi, volumetrica VMAT o elicoidale tomotherapy) è da preferire (consigliata per i tumori di tutte le sottosedie del distretto testa collo e fortemente raccomandata per i tumori del rinofaringe, dei seni paranasali e dell'orofaringe) per minimizzare al massimo la dose agli organi a rischio.

Il piano di cura andrà comunque discusso con il fisico sanitario referente al fine di ottimizzare il rapporto tra irradiazione del volume bersaglio e risparmio dei tessuti sani.

Caratteristiche dell'erogazione del trattamento radiante e controllo del set up

È fortemente raccomandata la presenza del medico radioterapista oncologo alla prima seduta di trattamento (Linee guida AIRO sulla garanzia di Qualità, 2015) per la verifica della congruità del set-up e degli altri parametri di trattamento.

È necessario un controllo periodico, in corso di trattamento, della ripetibilità e accuratezza del posizionamento del paziente, avvalendosi delle metodiche di imaging. In questo controllo il medico radioterapista è coadiuvato dal personale tecnico sanitario di radiologia medica (TSRM) che acquisisce le immagini. Radioterapista oncologo e TSRM concorrono alla verifica del set up

del paziente; tale verifica può essere “on line” (al momento del trattamento) oppure “off line” (dopo la seduta di radioterapia).

Per i trattamenti ad alta precisione è obbligatoria l'acquisizione di immagini radiologiche di verifica del set up (IGRT). Le immagini possono essere o di tipo tomografico o portali. L'immagine tomografica è detta Cone Beam Computed Tomography (CBCT) e può essere basata sia su sistemi di fasci a megavoltaggio (MV-CBCT) che a kilovoltaggio (kVCBCT) o immagine tomografica (Tomotherapy). In alternativa alle immagini tomografiche, se non praticabili, si raccomanda l'acquisizione di immagini portali elettroniche (MV/KV almeno settimanali) (vedi le indicazioni pratiche all'utilizzo dei sistemi di radioterapia a guida d'immagine pubblicate sul sito www.radioterapiaitalia.it e le linee guida di tecnica AIRO pubblicate sul sito www.radioterapiaitalia.it).

Fortemente raccomandata la verifica online giornaliera in caso di riduzione dei margini CTV-PTV; in caso di margini CTV-PTV standard si consiglia la verifica online giornaliera o l'uso di protocolli di verifica off-line con immagini volumetriche eseguite nelle prime 5 sedute (con correzione degli errori sistematici).

È suggerita l'implementazione di strategie di rielaborazione del piano di cura in relazione alle variazioni anatomiche registrate in corso di trattamento, documentabili anche tramite l'utilizzo delle immagini KV/CT o MV/CT acquisite. Per i pazienti con voluminose adenopatie si suggerisce di programmare una TC di ripianificazione o effettuare una valutazione della necessità di eseguire una ripianificazione mediante l'analisi con cone beam CT. Il re-planning (rielaborazione del piano di cura) dovrebbe comunque essere proposto solo in casi altamente selezionati, valutando reali ricadute della procedura e garantendo la continuità del trattamento.

Per ogni caso deve essere specificato il protocollo di correzione del set-up da eseguire durante il trattamento in funzione della tecnica utilizzata (3D vs IMRT), della eventuale riduzione dei margini CTV-PTV, dei gradienti di dose in prossimità del midollo, degli errori sistematici e random misurati durante le prime applicazioni. Deve essere disponibile una procedura interna che chiarisca tolleranza degli errori e livelli d'azione e la figura professionale responsabile di ogni fase del protocollo di correzione del set-up scelto.

Adroterapia

Ad oggi, la rimborsabilità del SSN italiano è prevista solo in determinate situazioni cliniche regolamentate dai LEA (Livelli Essenziali di Assistenza).

Nell'ambito di studi clinici o dopo pianificazione di piani di cura virtuali rivali o dopo confronti tra oncologi radioterapisti impiegati in centri di RT tradizionale con fotoni e in centri di adroterapia può essere indicata RT protoni e/o ioni carbonio. La fattibilità ed efficacia clinica dei trattamenti di protonterapia e ioni carbonio è stata riportata in diversi studi clinici recentemente pubblicati.

Le tempistiche di esecuzione delle procedure di simulazione sono le stesse di quelle indicate per la simulazione di radioterapia con fotoni, fatto salvo le necessità organizzative dei centri di adroterapia di riferimento in cui eventualmente sono indirizzati i pazienti.

In particolare, per trattamenti che richiedono un approccio misto (fotoni e adroterapia) è mandatoria una valutazione del piano globale somma delle due fasi di trattamento (dopo confronto e accordo dei constraints di dose e *planning goals*).

L'immobilizzazione del paziente avviene con sistemi di immobilizzazione del tutto analoghi a quelli usati nella radioterapia con fotoni. Un "bite block" incorporato nella maschera è impiegato quando ben tollerato dal paziente. Inoltre, se anch'esso ben tollerato, è suggerito impiegare un dispositivo endorale con le stesse finalità indicate per la TAC simulazione convenzionale.

La definizione dei volumi bersaglio tumorali è indipendente dalla tecnica radioterapica impiegata ma dipende dal tipo tumorale e dalle vie di fuga dello stesso per cui si rimanda a definizione e delineazione dei CTV in accordo a linee guida internazionali.

Tuttavia, la terapia con fasci di protoni e ioni carbonio (adroni) è altamente sensibile alle incertezze nel posizionamento del paziente e nella gamma delle particelle. Il concetto di pianificazione del volume target (PTV) potrebbe non essere sufficiente per garantire la solidità della copertura del target ed è necessario un approccio solido e robusto alla pianificazione del trattamento, tenendo conto degli effetti di potenziali modifiche per rendere il piano più stabile alle incertezze geometriche e dosimetriche. Un piano di trattamento con adroni viene solitamente ottimizzato simulando errori di configurazione e densità, nonché il movimento degli organi attraverso l'uso di più immagini 4D. Variazioni anatomiche e di densità dei tessuti (ad esempio per dimagrimento, riduzione della neoplasia, flogosi) possono verificarsi anche durante il trattamento con protoni ulteriormente ampliando le incertezze dosimetriche. Sono quindi necessarie, in maggior misura di una terapia con fotoni, TC di rivalutazione interfrazione, per

assicurare l'erogazione di una dose ottimale al target mantenendo la dose agli organi a rischio entro quanto pianificato.

Registrazione e gestione della tossicità acuta

Si raccomanda che la registrazione della tossicità acuta avvenga con cadenza almeno settimanale in corso di trattamento ed è inoltre consigliata alla seconda e quarta settimana dal termine della radioterapia. La valutazione della tossicità è raccolta dal radioterapista oncologo con eventuale supporto da parte dell'infermiere professionale.

La registrazione delle eventuali tossicità deve avvenire mediante l'utilizzo di scale di tossicità validate (CTCAE v. 5.0 o RTOG/EORTC).

Si raccomanda la raccolta della tossicità relativa a: mucosite, dermatite, disfagia, iposcialia/scialorrea, disgeusia, nausea/vomito, dolore (quest'ultimo graduato secondo scale riconosciute, tra cui le più utilizzate sono la VAS e l'NRS), sintomi respiratori, fatigue.

Si raccomanda il monitoraggio settimanale periodico dei parametri vitali (pressione arteriosa, frequenza cardiaca, saturazione in aria ambiente, temperatura corporea), del peso corporeo e degli esami ematochimici (questi ultimi secondo indicazione medica in pazienti che non eseguono chemioterapia concomitante). Vanno inoltre valutati i parametri per escludere SIRS (parametri vitali, albumina, PCR, emocromo, procalcitonina) e/o effetti collaterali da chemioterapia (neutropenia, insufficienza renale, ipomagnesemia ecc.) e/o processi infettivi.

È necessario avere, all'interno della singola struttura, linee guida per la gestione multidisciplinare della tossicità acuta (*Terapia di supporto in Radioterapia. Una Guida Pratica* Gruppo AIRO L.A.M. 2018).

Si raccomanda la possibilità di accedere a un servizio di terapia del dolore.

La gestione delle tossicità è in genere in regime ambulatoriale/day-hospital con erogazione di terapia di supporto e medicazioni ambulatoriali. È necessario che si possa accedere a posti letto in day hospital e/o degenza ordinaria (propri o con accesso ad altri reparti) per la gestione delle tossicità acute che richiedano l'attuazione di terapie di supporto non attuabili in regime ambulatoriale. In caso di non fattibilità di un ricovero in urgenza o nei giorni festivi (week end, festività, ecc.), il paziente con tossicità acuta severa dovrà essere indirizzato a un Pronto Soccorso per la gestione del sintomo acuto.

Il trattamento radiante dovrebbe essere erogato in maniera continuativa. È pertanto fortemente raccomandato attuare tutte le manovre preventive e correttive per ridurre al minimo gli effetti collaterali acuti. In caso di sospensione del trattamento radioterapico (dovuto a tossicità acuta e/o a problematiche tecniche) si consiglia l'attuazione di protocolli compensatori.

Requisiti della relazione clinica di fine trattamento

Si raccomanda che la lettera di fine terapia contenga (fare riferimento all'Allegato 2):

- anagrafica del paziente;
- comorbidità, allergie;
- caratteristiche della malattia: sede e sottosede, istologia, stadio;
- anamnesi oncologica;
- finalità del trattamento radiante;
- modalità del trattamento: caratteristiche della simulazione, tecnica utilizzata, apparecchiatura, energia e caratteristiche del fascio, ev. IGRT, durata complessiva del trattamento, sospensioni (durata e causa);
- volumi di trattamento e dosi raggiunte sulle sedi di malattia macroscopica, sulle sedi ad alto rischio di diffusione microscopica e su quelle a basso rischio;
- tolleranza al trattamento (tossicità acuta indicata sec. Scale internazionali);
- grado di autonomia e disabilità;
- terapie impostate e tipo di medicazioni eseguite in corso di trattamento e consigliate alla dimissione (principio attivo, formulazione, dosaggio, via di somministrazione e posologia);
- successivi appuntamenti per il proseguimento delle medicazioni e controllo clinico della tossicità;
- prescrizione della terapia riabilitativa e occupazionale;
- se eseguita una visita nutrizionale in corso di terapia, raccomandazione dietetiche fornite;
- raccomandazioni degli eventuali altri consulenti specialisti consultati in corso di terapia;

- programma dei dispositivi cardiaci impiantabili nei pazienti portatori;
- referti di indagini eventualmente svolte;
- giorni di convalescenza;
- piano terapeutico per la continuità di cura/follow-up;
- programmazione delle visite di controllo clinico. In particolare, è fortemente raccomandato che il paziente che abbia un appuntamento per un controllo a 2 o 4 settimane per il controllo della tossicità;
- firma e Recapito telefonico del medico referente.

Requisiti visita di controllo (per approfondimenti si veda la sezione follow-up)

Si raccomandano controlli clinici ravvicinati al termine della RT fino alla regressione della tossicità acuta (< G2)

Nell'ambito di linee guida condivise e privilegiando comunque l'aspetto interdisciplinare delle procedure assistenziali il paziente viene rivisto in visite di controllo clinico per:

1. valutare la risposta al trattamento > le indagini richieste alla visita di controllo dipenderanno da sede e stadio di malattia nonché dalle finalità del trattamento. In caso di persistenza di malattia ridiscutere in ambito multidisciplinare il successivo programma.

2. monitorare e trattare eventuali effetti collaterali > a ogni controllo è consigliabile raccogliere la tossicità (scala CTCAEv.5.03 o RTOG/EORTC) in termini di dolore, iposcialia/xerostomia, disgeusia, odinofagia, disfagia, alterazione della voce, tinniti, ipoacusia, mucosite, tossicità dei tessuti sottocutanei iper/depigmentazione cutanea, fibrosi cutanea/sottocutanea, trisma, edema laringeo, alterazione dello stato dentario, peso corporeo, fatigue.

Esami complementari:

- esame audiometrico e impedenziometrico (soprattutto in caso di irradiazione delle strutture acustiche in particolare se in concomitanza con trattamenti con cisplatino);
- valutazione oculistica per pazienti che irradiano neoplasie in prossimità delle strutture ottiche;

- valutazione annuale endocrinologica per la funzionalità dell'asse ipotalamo ipofisario (soprattutto in pazienti con irradiazione dell'ipofisi);
- ecocolordoppler annuale dei tronchi sovraortici (soprattutto in pazienti con pregressa stenosi vascolare);
- valutazione della funzionalità tiroidea mediante dosaggio TSH in pazienti che abbiano ricevuto l'irradiazione del collo (ogni 6-12 mesi oppure in caso di sintomi);
- quando clinicamente indicato, valutazione dello stato nutrizionale, delle funzioni deglutitorie e/o fonatorie mediante visite specialistiche;
- si suggerisce monitoraggio della qualità di vita del paziente mediante l'utilizzo di questionari dedicati;
- fornire indicazioni (tempistica ed esami strumentali) da esibire al controllo successivo.

Riguardo la durata dei controlli clinici, la frequenza degli appuntamenti e le indagini da eseguire, fare riferimento alle linee guida AIOM-AIOCC-AIRO e linee guida regionali.

In caso di comparsa precoce di sintomatologia sospetta in senso di ripresa di malattia (locoregionale e/o a distanza) devono essere previste visite aggiuntive.

Indicazioni specifiche per la RT nelle singole sedi

Cavo orale

In linea generale, il trattamento radioterapico delle neoplasie del cavo orale è quasi esclusivamente post-operatorio.

La radioterapia esclusiva viene solitamente riservata a pazienti tecnicamente inoperabili o per i quali la morbidità chirurgica risulterebbe molto elevata o nei pazienti che rifiutano chirurgia.

Il trattamento adiuvante, associato o meno a chemioterapia, viene definito sulla base dello stadio di malattia e sulle caratteristiche anatomopatologiche del pezzo operatorio (dimensioni, stato dei margini, profondità di invasione, numero di linfonodi positivi, presenza di extracapsularità linfonodale, infiltrazione perineurale o linfovaskolare, ecc.).

- Per neoplasie di piccole dimensioni (T1-T2 con basso rischio di interessamento linfonodale) in aree accessibili e distanti dall'osso (labbra, lingua mobile, guancia, pavimento orale) valutare indicazione e fattibilità ad un trattamento di brachiterapia in alternativa ad una chirurgia (Kovács G, 2017).
- In caso di neoplasia del pavimento, lingua mobile, palato valutare indicazione e fattibilità del posizionamento di un distanziatore/abbassalingua al fine di ridurre la tossicità al cavo orale.
- In considerazione della motilità della lingua all'interno del cavo orale, considerare un margine CTV-PTV > 0,5 cm.

In caso di interventi chirurgici con ricostruzione includere nel volume profilattico post-operatorio il lembo chirurgico muscolare e la sede di ricostruzione mandibolare. L'area a rischio è rappresentata principalmente dalla giunzione tra lembo e tessuti nativi. Un'area a minor rischio di ricaduta potrebbe essere il lembo superficiale senza contatto con i tessuti nativi laterali o profondi, come può essere il caso nelle ricostruzioni linguali. In ogni caso, il lembo deve essere contornato per ridurre i punti caldi, soprattutto a livello del peduncolo vascolare. (REF: J. Le Guevelou, et al. *Flap delineation guidelines in postoperative head and neck radiation therapy for head and neck cancers*. *Radiother Oncol* 2020;151:256-265. doi: 10.1016/j.radonc.2020.08.025. - Carsuzaa F, Lapeyre M, Gregoire V, Maingon P, Beddok A, Marcy PY, Salleron J, Coutte A, Racadot S, Pointreau Y, Graff P, Beadle B, Benezery K, Biau J, Calugaru V, Castelli J, Chua M, Di Rito A, Dore M, Ghadjar P, Huguet F, Jardel P, Johansen J, Kimple R, Krengli M, Laskar S, Mcdowell L, Nichols A, Tribius S, Valduvico I, Hu C, Liem X, Moya-Plana A, D'onofrio I, Parvathaneni U, Takiar V, Orlandi E, Psyrris A, Shenouda G, Sher D, Steuer C, Shan Sun X, Tao Y, Thomson D, Tsai MH, Vulquin N, Gorphe P, Mehanna H, Yom SS, Bourhis J, Thariat J. *Recommendations for postoperative radiotherapy in head & neck squamous cell carcinoma in the presence of flaps: A GORTEC internationally-reviewed HNCIG-endorsed consensus*. *Radiother Oncol*. 2021 Jul;160:140-147. doi: 10.1016/j.radonc.2021.04.026. Epub 2021 May 11. PMID: 33984351.)

Per la definizione dei volumi di trattamento, oltre all'esame obiettivo, il medico radioterapista deve disporre dell'imaging diagnostico, dello schema e della descrizione delle lesioni iniziali, del referto dell'endoscopia, della descrizione dell'intervento chirurgico e del relativo referto anatomo-patologico.

Si evidenzia che alcuni dati di letteratura riportano che un intervallo di tempo tra chirurgia e inizio della radioterapia adiuvante > 50 giorni ha un impatto negativo sui risultati oncologici. Laddove si verifici un ritardo non evitabile, sarebbe opportuno mettere in atto misure compensatorie, quali intensificazione del trattamento mediante frazionamenti moderatamente accelerati (HARRIS 2018).

È stato osservato che da una interruzione nelle prime tre settimane di trattamento > 2 giorni derivino risultati oncologici negativi. Tale dato sottolinea l'importanza del ricorso a strategie compensatorie, quali il recupero di una seduta nel weekend, la somministrazione di due sedute in un unico giorno a >6 ore di intervallo, un aumento della dose/frazione (CHIANG 2020).

In pazienti a rischio di sviluppare trisma radio-indotto, è necessario mettere in atto misure preventive, quali la riduzione della dose ai muscoli masticatori e/o all'ATM e alla pratica di esercizi di mobilizzazione attiva e passiva della mandibola.

Orofaringe

I dati di letteratura non consentono ancora oggi di proporre trattamenti differenziati in pazienti con tumore HPV correlato rispetto a pazienti con tumore non HPV correlato. Ad oggi, non è possibile utilizzare schemi di de-intensificazione dose e volumi in caso di tumori HPV correlati (Golusinski P, Oral Oncology 123(2021) 105620). Un recente studio randomizzato multicentrico ha messo a confronto pazienti con tumore HPV correlato *low-risk* trattati con dosi radicali di radioterapia e cisplatino settimanale versus cetuximab, osservando una *failure free survival* inferiore per il secondo gruppo in assenza di un miglioramento della sintomatologia e del quadro di tossicità. Il trattamento radio-chemioterapico concomitante con cisplatino resta lo standard of care. (Danny Rischin, 2021).

L'utilizzo di farmaci immunoterapici – *checkpoint inhibitors* – nel trattamento iniziale dei carcinomi squamocellulari della regione testa collo e in stadio localmente avanzato non ha mostrato un vantaggio in termini di outcome clinici, nonostante l'efficacia dimostrata nel setting ricorrente e metastatico, studi ulteriori sono necessari per definire il timing ottimale di un eventuale associazione della chemioradioterapia con farmaci immunoterapici.

Risultati incoraggianti sembrano ottenersi nei pazienti con diagnosi di tumore del distretto testa-collo localmente avanzato "ad alto rischio" (primitivo del cavo orale, orofaringe, ipofaringe e laringe, non operato, T ≥ 2, N 0-3, M0 secondo TNM / edizione; paziente fumatore > 10 pacchetti/anno), con la combinazione della chemioradioterapia a base di cisplatino e farmaci

antagonisti orali delle proteine inibitrici dell' apoptosi (Sun XS, Tao Y, Le Tourneau C, Pointreau Y, Sire C, Kaminsky MC, Coutte A, Alfonsi M, Boisselier P, Martin L, Miroir J, Ramee JF, Delord JP, Clatot F, Rolland F, Villa J, Magne N, Elicin O, Gherga E, Nguyen F, Lafond C, Bera G, Calugaru V, Geoffrois L, Chauffert B, Zubel A, Zanna C, Brienza S, Crompton P, Rouits E, Gollmer K, Szyldergemajn S, Bourhis J. *Debio 1143 and high-dose cisplatin chemoradiotherapy in high-risk locoregionally advanced squamous cell carcinoma of the head and neck: a double-blind, multicentre, randomised, phase 2 study*. Lancet Oncol. 2020 Sep;21(9):1173-1187. doi: 10.1016/S1470-2045(20)30327-2. Epub 2020 Aug 3. PMID: 32758455.). Tuttavia, si sottolinea come nel suddetto studio il 90% dei pazienti inclusi fosse HPV – . [Studio GORTEC 2015-03 (studio di fase II, randomizzato 1:1, multicentrico) ha arruolato un totale 96 pazienti (n = 48 nel gruppo Debio1143 e n = 48 nel gruppo placebo). I casi di tumore dell'orofaringe HPV-negativo sono 56 (n = 28 nel gruppo Debio1143 e n = 28 nel gruppo placebo) e i casi di tumore dell'orofaringe HPV-positivo sono 8 (n = 3 nel gruppo Debio1143 e n = 5 nel gruppo placebo)]

Le tecniche ad intensità modulata della dose (Intensity Modulated Radiation Therapy IMRT) sono fortemente raccomandate per la possibilità di minimizzare la tossicità cronica correlata al trattamento (xerostomia e disfagia). Tecniche 3D conformazionali sono altresì consentite.

Per i pazienti trattati con chirurgia robotica sull'orofaringe (TORS Transoral Oropharyngeal Robot-assisted Surgery) tener conto del rischio di necrosi dei tessuti molli nella regione trattata con chirurgia (*soft tissue necrosis*) (Lukens 2014). Si raccomanda una attenta selezione dei pazienti candidabili a TORS in funzione di minimizzare la necessità di ricorrere a trattamenti adiuvanti e multimodali e dunque di ridurre l'incidenza di effetti collaterali a fronte di strategie terapeutiche validate (Baliga, S Cancers 2020, 12, 2474).

In corso di follow-up in considerazione della più lenta risposta linfonodale nei tumori HPV correlati si consiglia un monitoraggio dei linfonodi a lenta risposta mediante l'utilizzo di TC-FDG-PET con TC eseguita con mdc. Tener pertanto conto di questo dato nella valutazione di risposta di malattia.

I tumori HPV positivi hanno dimostrato sviluppare secondarismi a distanza anche in pazienti lungo sopravvissuti. Tener conto di questo dato nella valutazione della tempistica del follow-up (suggeriti controlli clinici fino a 10 anni nei pazienti HPV positivi).

I pazienti con tumori HPV positivi dovrebbero essere indirizzati ad un counselling dedicato (Reich, M., et al. 2016).

Rinofaringe

La radioterapia rappresenta la pietra miliare per il trattamento del tumore ed è una componente essenziale per il trattamento con intento curativo degli NPC non disseminati. Tecniche radioterapiche ad intensità modulata rappresentano oggi lo standard terapeutico. Infatti, una metanalisi ha mostrato un miglioramento significativo dell'OS a 5 anni e della LC a 5 anni a favore dell'IMRT rispetto a tecniche meno evolute. Inoltre, è stata riportata una riduzione significativa della xerostomia tardiva, del trisma e del danno al lobo temporale. Inoltre, l'IMRT ha migliorato la qualità di vita a lungo termine dei pazienti sopravvissuti nel tempo, rispetto alle tecniche convenzionali, sia nelle regioni endemiche che non endemiche. L'utilizzo di IMRT con image guided radiotherapy (IGRT) rappresenta oggi la tecnica raccomandata per il trattamento dei tumori del rinofaringe (Ling-Long Tang et al *The Chinese Society of Clinical Oncology (CSCO) clinical guidelines for the diagnosis and treatment of nasopharyngeal carcinoma Cancer Commun (Lond)*. 2021 Nov;41(11):1195-1227. doi: 10.1002/cac2.12218. Epub 2021 Oct 26.

La radioterapia dovrebbe iniziare entro 30 giorni dalla biopsia. È noto che ritardare l'inizio del trattamento radioterapico dalla diagnosi è un fattore prognostico negativo per i pazienti affetti da carcinoma del distretto testa-collo. È stato dimostrato in studi caso-controllo (Chen P-P 2016) che prolungare il tempo di attesa per iniziare la radioterapia oltre le 4 settimane è un fattore prognostico negativo per la progressione libera da malattia e da metastasi a distanza nei pazienti con malattia in stadio avanzato che non ricevano chemioterapia adiuvante. L'inizio della radioterapia dopo 4 settimane l'esecuzione della biopsia è risultato un fattore prognostico negativo per la sopravvivenza globale in uno studio di coorte, particolarmente se associato ad una durata della radioterapia superiore alle 10 settimane (Chen P-P 2016).

Rispetto alla tempistica dopo chemioterapia di induzione pochi sono i dati pubblicati, peraltro in area endemica. Un recente studio su quasi 300 pazienti raccomanda l'avvio della radioterapia quanto prima e stabilisce un trend di vantaggio in termini di OS, DFS e LC per pazienti che avviavano la radioterapia entro un intervallo < di 7 settimane dall'ultimo ciclo di Chemioterapia di induzione.

Note generali

- Una recente revisione sistematica delle letterature ha evidenziato il ruolo del dosaggio del EBV DNA plasmatico nelle varie fasi del processo diagnostico terapeutico dei tumori

del rinofaringe EBV-correlati ([A systematic review and recommendations on the use of plasma EBV DNA for nasopharyngeal carcinoma](#). Lee AWM, et al. *Eur J Cancer*. 2021 Aug;153:109-122. doi: 10.1016/j.ejca.2021.05.022. Epub 2021 Jun 18. PMID: 34153713). In particolare, il valore EBV DNA plasmatico ha confermato il suo ruolo prognostico in fase di diagnosi anche se un valore di cut-off non è stato ancora stabilito in maniera univoca. Il dosaggio di EBV DNA mantiene inoltre un ruolo prognostico in corso di trattamento (valori persistentemente elevati dopo chemioterapia di induzione e/o in corso o al termine del trattamento radiante indicativi di prognosi peggiore) e può anticipare la diagnosi di ripresa di malattia (soprattutto sistemica) in corso di follow up. (Trevisiol C, et al. *The appropriate use of circulating EBV-DNA in nasopharyngeal carcinoma: Comprehensive clinical practice guidelines evaluation*. *Oral Oncol*. 2021 Mar;114:105128. doi: 10.1016/j.oraloncology.2020.105128. Epub 2021 Jan 11. PMID: 33444925.).

- Nei soggetti affetti da carcinoma rinofaringeo anche il numero di cellule tumorali circolanti (CTC) ha dimostrato poter avere un ruolo prognostico anche se di minore rilevanza rispetto al dosaggio di EBV-DNA (Santiago Cabezas-Camarero et al. *Liquid Biopsy in Head and Neck Cancer: Current Evidence and Future Perspective on Squamous Cell, Salivary Gland, Paranasal Sinus and Nasopharyngeal Cancers*. *Cancer (Basel)*. 2022 Jun 9;14(12):2858. doi: 10.3390/cancers14122858. PMID: 35740523 PMCID: PMC9221064 DOI: 10.3390/cancers14122858). Per esempio, nei pazienti con malattia metastatica il dosaggio di CTC e le copie di EBV-DNA al baseline e dopo la prima linea di chemioterapia si sono rispettivamente dimostrati predittori di sopravvivenza libera da malattia e globale (You et al., *Int. J. Cancer*: 145, 2873–2883 [2019]). Sono stati definiti i seguenti cut-off: per le CTC, 12 cellule/7.5 ml di sangue al baseline, e 1 cellula/7.5 ml di sangue dopo trattamento; per EBV-DNA, 10.000 copie al baseline e 4.000 dopo la prima linea di trattamento. Inoltre, entrambi queste variabili mantengono il proprio potere prognostico nel gruppo di pazienti con risposta radiologica completa o parziale, permettendo un'ulteriore significativa stratificazione prognostica nei good responders. Infine, la valutazione del potere diagnostico di questi parametri ha dimostrato un'elevata specificità (86%) ma scarsa sensibilità (42.3%) per le CTC, mentre EBV DNA ha elevata sensibilità (81.3%) ma scarsa specificità (41%), suggerendo una possibile combinazione delle due variabili per avere un parametro ad elevato potere informativo.

- Esperienze preliminari hanno esplorato la possibilità di utilizzare EBV microRNA circolanti come biomarkers tumorali sierologici (Mai Abdel Haleem Abusalah et al *Prognostic Epstein-Barr Virus (EBV) miRNA biomarkers for survival outcome in EBV-associated epithelial malignancies: Systematic review and meta-analysis* PLoS One 2022 Apr 18;17(4):e0266893. doi: 10.1371/journal.pone.0266893. eCollection 2022. PMID: 35436288 PMCID: PMC9015129 DOI: 10.1371/journal.pone.0266893.). In particolare, miR-BART 7 e 13 si sono dimostrati potenziali marcatori diagnostici (sono espressi in maniera significativamente maggiore nei soggetti con carcinoma rinofaringeo) e predittivi di risposta al trattamento (la concentrazione sierologica si riduce dopo RT mentre non presenta una riduzione significativa in caso di persistenza di malattia).
- L'aderenza del trattamento alle linee guida ha un impatto notevole sulla prognosi. In uno studio retrospettivo di coorte su 1.741 carcinomi rinofaringei estratti da un database nazionale statunitense nel periodo 2003-2006 (Schwam et al., *Clinical Oncology* 28 2016), è stato eseguito un confronto tra il trattamento ideale secondo le linee guida NCCN, e il trattamento reale. Un paziente su 4 (26%) ha ricevuto un trattamento diverso dalle linee guida; gli stadi di malattia in cui questo è più frequente sono lo stadio I (per l'overtreatment associato all'aggiunta della chemioterapia alla radioterapia) e il IVc. Il discostamento dalle linee guida si è dimostrato un fattore prognostico negativo indipendente e si associa ad un aumentato rischio di morte (HR 1.46).
- Studi preliminari mostrano come la radioterapia a ioni carbonio a intensità modulata (IMCT) possa essere uno strumento efficace nelle recidive locali di carcinoma del rinofaringe già precedentemente radiotrattato (Hu J, Bao C, Gao J, et al. *Salvage treatment using carbon ion radiation in patients with locoregionally recurrent nasopharyngeal carcinoma: Initial results*. *Cancer*. 2018;124(11):2427-2437)
- Per quanto riguarda il paziente pediatrico, va sottolineata la scarsità di dati specifici per questa sottopopolazione, che in generale è molto poco rappresentata nei principali trials clinici. Il trattamento presenta una morbilità rilevante, anche per la possibilità di importanti tossicità tardive in un soggetto in crescita e per il rischio significativo di secondi tumori. In fase acuta, le tossicità principali riguardano le mucositi (col rischio di importante perdita di peso), le dermatiti e le neutropenie; le complicanze tardive comprendono la xerostomia, l'ipotiroidismo, il trisma, la fibrosi del collo e la disfagia, il calo dell'udito e il ritardo di crescita, e impattano negativamente sulla qualità di vita in

circa un terzo dei pazienti. In caso di trattamento chemioradioterapico, può essere valutato lo schema sequenziale (chemioterapia + radioterapia) invece del concomitante.

Note di tecnica radioterapica

Nel trattamento delle neoplasie del rinofaringe risulta di importanza fondamentale l'adeguata copertura dosimetrica del volume bersaglio. Nella revisione della casistica del Gruppo AIRO HN è stata evidenziata una migliore sopravvivenza (globale e specifica) e un miglior controllo locale/locoregionale per D95% al PTV T superiori a 60 Gy e, ancor più, superiori a 65 Gy così come raccomandato da linee guida internazionali (Lee et al, *International Guideline on Dose Prioritization and Acceptance Criteria in Radiation Therapy Planning for Nasopharyngeal Carcinoma*. IJROBP 2019). Un recente studio condotto all'Istituto Nazionale dei Tumori di Milano su 137 pazienti da carcinoma rinofaringeo ha evidenziato, con un follow-up mediano di 5 anni, che pazienti con V95% > 95.5% e D99% > 63.8 Gy avevano statisticamente un miglior controllo locoregionale a 5 anni rispetto ai pazienti in cui non si raggiungeva questo constraints e che la D99% > 63.8 Gy era significativamente prognostica anche per sopravvivenza globale a 5 anni. Inoltre il volume soglia di 43.2 cm³ del GTV T risultava significativamente prognostico per un miglior controllo locale. Sulla base di queste considerazioni, data la disponibilità di moderne apparecchiature e di complessi sistemi di planning, il livello minimo tecnologico è rappresentato dalla IMRT con IGRT, in particolare dalle tecniche volumetriche ad intensità modulata.

Sono stati pubblicati in letteratura diversi studi dosimetrici che mostrano un potenziale vantaggio in termini di riduzione di dose agli organi a rischio, e pertanto di effetti collaterali, degli adroni rispetto alla radioterapia con fotoni. L'utilizzo di adroterapia (in particolare protoni) è consigliato qualora non sia possibile irradiare adeguatamente la neoplasia nel rispetto dei limiti di dose degli organi a rischio (Linee guida NCCN 2022 - Vai A, Molinelli S, Rossi E, Iacovelli NA, Magro G, Cavallo A, Pignoli E, Rancati T, Mirandola A, Russo S, Ingargiola R, Vischioni B, Bonora M, Ronchi S, Ciocca M, Orlandi E. *Proton Radiation Therapy for Nasopharyngeal Cancer Patients: Dosimetric and NTCP Evaluation Supporting Clinical Decision*. Cancers (Basel). 2022 Feb 22;14(5):1109. doi: 10.3390/cancers14051109. PMID: 35267415; PMCID: PMC8909055.). Una recente revisione di letteratura ha inoltre confermato che i pazienti trattati con protoni mantengono buoni risultati oncologici con un miglior profilo di tossicità grazie al maggior risparmio dei tessuti sani (Anna Lee et al *A Systematic Review of Proton Therapy for the Management of Nasopharyngeal Cancer* Int J Part Ther 2021 Jun 25;8(1):119-130. doi:

10.14338/IJPT-20-00082.1. eCollection Summer 2021. PMID: 34285941 PMCID: PMC8270076 DOI: 10.14338/IJPT-20-00082.1). I trattamenti con protoni in questo setting di pazienti possono essere esclusivi oppure utilizzati in associazione ad un trattamento IMRT (Alterio D et al. *Mixed-beam approach in locally advanced nasopharyngeal carcinoma: IMRT followed by proton therapy boost versus IMRT-only. Evaluation of toxicity and efficacy.* Acta Oncol. 2020 May;59(5):541-548. doi: 10.1080/0284186X.2020.1730001. Epub 2020 Feb 23. PMID: 32090645). Inoltre, studi preliminari mostrano come la radioterapia a ioni carbonio possa essere uno strumento efficace come boost dopo trattamento con fotoni oppure nelle recidive locali di carcinoma del rinofaringe già precedentemente radiotrattato (Jiyi Hu et al, *Mixed Photon and Carbon-Ion Beam Radiotherapy in the Management of Non-Metastatic Nasopharyngeal Carcinoma* Front Oncol 2021 Jul 23;11:653050. doi: 10.3389/fonc.2021.653050. eCollection 2021.PMID: 34367954 PMCID: PMC8343069 DOI: 10.3389/fonc.2021.653050 Hu J, Bao C, Gao J, et al. *Salvage treatment using carbon ion radiation in patients with locoregionally recurrent nasopharyngeal carcinoma: Initial results.* Cancer. 2018;124(11):2427-2437)

Le indicazioni al replanning (*Adaptive RadioTherapy, ART*) nei tumori del rinofaringe restano controverse. L'impatto del re-planning nel carcinoma rinofaringeo è stato valutato in 129 pazienti da Yang et al., evidenziando un vantaggio significativo in termini di qualità di vita e di controllo locale a due anni, senza significativo vantaggio in termini di sopravvivenza globale a 2 anni (Yang H 2012). I pazienti che maggiormente possono avvantaggiarsi dell'ART sono quelli con peso iniziale elevato (> 60 kg), elevato body mass index (BMI) (> 21.5), perdita di peso (> 2.8 kg), chemioradioterapia, III-IV stadio (Yu-Chang Hu 2018).

Per la definizione dei volumi di interesse e dei planning goals/constraints si rimanda alle linee guida internazionali recentemente pubblicate (Anne W Lee et al *International Guideline on Dose Prioritization and Acceptance Criteria in Radiation Therapy Planning for Nasopharyngeal Carcinoma*; Int J Radiat Oncol Biol Phys. 2019 Nov 1;105(3):567-580. doi: 10.1016/j.ijrobp.2019.06.2540. Epub 2019 Jul 2. DOI: 10.1016/j.ijrobp.2019.06.2540 Ling-Long Tang et al *The Chinese Society of Clinical Oncology (CSCO) clinical guidelines for the diagnosis and treatment of nasopharyngeal carcinoma Cancer Commun (Lond).* 2021 Nov;41(11):1195-1227.doi: 10.1002/cac2.12218. Epub 2021 Oct 26, DOI: 10.1002/cac2.12218).

In un recente Trial di fase 3 nei pazienti metastatici la radioterapia sulla sede di malattia locoregionale nei responder dopo chemioterapia ha migliorato la sopravvivenza globale. Nel percorso di questi pazienti la radioterapia deve essere proposta nella discussione multidisciplinare (YouR. JAMA Oncol. 2020;6(9):1345-1352.doi: 10.1001/jamaoncol.2020.1808).

Recentemente sono state pubblicate inoltre le raccomandazioni per la re-irradiazione delle recidive locali di neoplasie del rinofaringe (Wai Tong Ng et al, *Int J Radiat Oncol Biol Phys* 2021 Jul 1;110(3):682-695. doi: 10.1016/j.ijrobp.2021.01.041. Epub 2021 Feb 9. *International Recommendations on Reirradiation by Intensity Modulated Radiation Therapy for Locally Recurrent Nasopharyngeal Carcinoma* DOI: 10.1016/j.ijrobp.2021.01.041)

Laringe

Nei casi di tumori laringei localmente avanzati la cui proposta terapeutica chirurgica preveda la rimozione completa della laringe (laringectomia totale) valutare l'indicazione e la fattibilità di una preservazione d'organo con radiochemioterapia.

In considerazione della sede non accessibile all'esame obiettivo diretto, è obbligatoria la valutazione con fibroscopia. Nei tumori piccoli e/o superficiali, l'endoscopia convenzionale a luce bianca (WL) presenta limiti sia di risoluzione che di contrasto che possono portare ad una scorretta diagnosi; in questi casi l'endoscopia con NBI (*Narrow-Band Imaging*) può aumentare il tasso di riscontro di lesioni cancerose precoci.

Prevedere una valutazione nutrizionale (necessaria in pazienti con calo ponderale significativo o presenza di disfagia meccanica) e valutazione logopedica (in caso di disfagia meccanica). A questo scopo è consigliabile utilizzare scale di valutazione "patient related" come l'*M.D. Anderson Dysphagia Inventory* (MDADI) e "operator reported" come l'EORTC QLQ 30 H&N 35. I pazienti dovrebbero essere periodicamente valutati per accertare l'eventuale presenza di sintomi "trigger" che segnalino problemi deglutitori a rischio di fenomeni inalatori e di "ab-ingestis". Si consiglia a questo proposito la somministrazione di questionari "patient-reported" e "observer reported" relativi alla deglutizione al baseline e settimanalmente. In caso di pazienti a rischio la valutazione congiunta di nutrizionista e foniatra definirà l'eventuale necessità di studi e test aggiuntivi per accertare la presenza di aspirazione, per pianificare l'eventuale posizionamento di PEG, e impostare un programma di esercizi deglutitori mirati al fine di prevenire e/o ridurre il rischio di polmoniti ab-ingestis (Linee guida NCCN; Shindler 2015).

I tumori laringei sono spesso diagnosticati in pazienti forti fumatori e/o bevitori. In questi pazienti, le lesioni secondarie o primitive sincrone delle vie aereodigestive superiori non sono infrequenti.

È quindi consigliabile una valutazione di questi distretti con un esame endoscopico del digerente superiore e una radiografia o TC del torace soprattutto nelle forme tumorali laringee localmente avanzate; utili una broncoscopia e una TC del torace nei casi in cui gli esami standard rilevino casi sospetti. Nei pazienti etilisti è utile una valutazione ecografica dell'addome per indagare in modo più approfondito lo stato del parenchima epatico (Linee guida AIRO 2007).

Il paziente deve essere istruito a non deglutire durante l'acquisizione delle immagini TC di centratura di correzione del set-up e durante il trattamento.

In caso di presenza di cannula tracheostomica sostituire l'eventuale cannula metallica con cannula in plastica.

Tecniche 3D conformazionali sono consentite soprattutto nelle neoplasie in stadio iniziale. È possibile che con la IMRT negli stadi iniziali si possa ridurre la tossicità a carico delle carotidi anche se non ci sono dati conclusivi a riguardo e non è definito un constraint per le arterie carotidi ma potrebbe esser presa in considerazione nei pazienti con patologie vascolari (Gujral DM 2017). Le tecniche ad intensità modulata della dose (*Intensity Modulated Radiation Therapy IMRT*) sono raccomandate soprattutto nei pazienti con malattia localmente avanzata per la migliore conformazione della distribuzione delle alte dosi sui volumi bersaglio e la rapida caduta di dose sui tessuti sani circostanti che permette di ridurre la tossicità correlata al trattamento, in particolare le mucositi faringee ed esofagee e la xerostomia .

Per lesioni superficiali, non visualizzabili alle indagini diagnostiche, la contornazione dei volumi di trattamento deve essere effettuata dal medico che ha eseguito la valutazione clinica dell'estensione mucosa superficiale di malattia. In alternativa si deve disporre del filmato della fibroscopia eseguita dai chirurghi o della descrizione dettagliata dell'estensione di malattia.

In caso di pazienti trattati con chirurgia conservativa sulla laringe con indicazione a trattamento radioterapico postoperatorio è da tenere ben presente il rischio di inalazione e conseguente polmonite "ab ingestis" legati all'edema post-attinico della laringe residua. Pertanto in casi di R1/R2 sulla laringe residua è fortemente raccomandata la radicalizzazione chirurgica piuttosto che un trattamento radioterapico a dosi radicali sulla laringe residua mentre nei casi di pT3N+ è da prendere in considerazione la possibilità di un trattamento radiante sul collo e stretto follow-up clinico strumentale sulla laringe con eventuale radicalizzazione chirurgica in caso di ricaduta.

In linea generale, pazienti affetti da malattia in stadio iniziale (T1-T2 N0) devono essere trattati con un singolo approccio terapeutico; non esistono studi randomizzati di confronto tra chirurgia e radioterapia che mostrino un vantaggio di sopravvivenza dell'uno od altro approccio, ma basandosi su di un'ampia letteratura retrospettiva, i tassi di controllo locale sono sostanzialmente sovrapponibili. Pertanto, in assenza di elevati livelli di evidenza, la scelta terapeutica può essere dettata, in questi casi, da una valutazione multidisciplinare che tenga conto delle aspettative funzionali, morbidità potenziali trattamento-relate, expertise del centro e, non da ultimo, preferenza del paziente. In caso di malattia avanzata a livello locoregionale (>cT3N0 e superiori) va valutata, in centri di riferimento, l'opportunità di un trattamento chirurgico "open" parziale versus un approccio di preservazione laringea multimodale, specie se vi è un coinvolgimento di malattia esteso sia a livello locale che regionale linfonodale. In particolare, in analogia a quanto supportato da elevati livelli di evidenza (1) per le altre sottosedi, il trattamento di riferimento con finalità curativa è rappresentato dalla radiochemioterapia concomitante definitiva (Imrt 70 Gy EQD2 + cisplatino concomitante). Inoltre, analogo livello di evidenza supporta un approccio sequenziale (chemioterapia di induzione secondo regime TPF seguita da radioterapia esclusiva in caso di risposta obiettiva almeno parziale). Tali opzioni possono essere considerate anche in caso di rifiuto del paziente ad intervento di chirurgia demolitiva (laringectomia totale, ad esempio in presenza di malattia cT4a con interessamento patologico trans-cartilagineo) dopo esteso counseling con il paziente circa il bilancio costo-beneficio e le aspettative inerenti al trattamento, specie sotto il profilo funzionale oltre che di outcome oncologico (ref: Machiels JP, Ann Oncol 2020).

Ipofaringe

Il 60–85% dei pazienti con HPSCC presenta una malattia di stadio III–IV al momento della diagnosi e quindi dimostrano una prognosi sfavorevole indipendentemente dai trattamenti attualmente in uso. Anche la diagnosi ritardata dovuta alla mancanza di sintomi iniziali, la propensione alla diffusione sottomucosa, l'alto tasso di linfonodi clinicamente positivi all'esordio possono contribuire a una prognosi sfavorevole. A causa della vicinanza anatomica della laringe e della speranza di preservare la funzione respiratoria, deglutitoria e del linguaggio, è necessaria un'attenta valutazione, a partire da una stadiazione accurata, dell'opportunità di impiego di una giusta strategia terapeutica.

I pazienti con carcinoma dell'ipofaringe suscettibili di resezione chirurgica con presentazione di malattia in fase iniziale, cT1, N0- T2 (selezionati) N0, possono essere sottoposti a chirurgia conservativa o a radioterapia con risultati in termini di outcome clinici sovrapponibili.

Per le neoplasie cT1-3, N+, per le quali è indicata l'opzione chirurgica di laringofaringectomia parziale o totale con svuotamento laterocervicale, possono essere valutate più opzioni terapeutiche: la chemioterapia di induzione seguita, in base alla risposta, da chirurgia o radioterapia esclusiva, la chirurgia e radioterapia o radiochemioterapia post-operatoria in base alla presenza o meno di fattori di rischio e la radiochemioterapia definitiva.

L'opzione dell'impiego della chemioterapia di induzione è avvalorata da uno studio randomizzato di fase III (EORTC.285 Lefebvre JL, Chevalier D, Lubinski B, et al). Lo studio, che ha arruolato 194 pazienti con carcinoma squamocellulare reseccabile dell'ipofaringe, prevedeva una randomizzazione tra laringofaringectomia e RT postoperatoria o CHT seguita da RT definitiva. I risultati pubblicati hanno mostrato una equivalenza in termini di sopravvivenza tra le due opzioni terapeutiche, ma con una percentuale di conservazione della laringe funzionante maggiore per l'opzione CHT di induzione seguita da radiochemioterapia e radioterapia definitiva.

Per i pazienti con tumori cT4a, N+ è indicata chirurgia (laringofaringectomia totale più dissezione del collo) seguita da CHT/RT o RT adiuvante.

Data la prognosi complessivamente sfavorevole per le neoplasie dell'ipofaringe avanzate è incoraggiata la partecipazione a studi clinici.

È necessario prevedere una valutazione nutrizionale (necessaria in pazienti con calo ponderale significativo o presenza di disfagia meccanica) e valutazione logopedica (in caso di disfagia meccanica). A questo scopo è consigliabile utilizzare scale di valutazione "patient related" come l'*M.D. Anderson Dysphagia Inventory* (MDADI) e "operator reported" come l'EORTC QLQ 30 H&N 35. I pazienti dovrebbero essere periodicamente valutati per accertare l'eventuale presenza di sintomi "trigger" che segnalino problemi deglutitori. I questionari devono essere somministrati prima del trattamento (baseline) e settimanalmente. La valutazione congiunta di nutrizionista e foniatra definisce l'eventuale necessità di studi e test aggiuntivi per accertare la presenza di aspirazione, per pianificare l'eventuale posizionamento di PEG, per impostare un programma di esercizi deglutitori mirati al fine di prevenire e/o ridurre il rischio di polmoniti ab-ingestis (Linee guida NCCN; Shindler 2015).

In caso di presenza di cannula tracheostomica sostituire l'eventuale cannula metallica con cannula in plastica.

È preferibile impiegare tecniche a modulazione di intensità (IMRT-VMAT) allo scopo di ridurre al minimo le dosi ricevute dagli organi sani circostanti.

Fosse nasali e seni paranasali

In assenza di studi clinici randomizzati le indicazioni radioterapiche derivano da studi retrospettivi. La RT in regime curativo adiuvante è impiegata nella malattia localmente avanzata in un contesto terapeutico multimodale. Sempre più frequentemente, la radioterapia segue ad approcci endoscopici chirurgici in luogo della chirurgia open, qualora indicati, con medesimi benefici in termini di outcome clinico. Il trattamento adiuvante è indicato in presenza di margini chirurgici positivi, e/o di tumori in categoria T3 T4, in caso di elementi istologici di aggressività (invasione perineurale, emboli neoplastici). Una recente analisi di database nazionali evidenzia un possibile vantaggio di chirurgia + RT vs sola RT nei T4b. (Li R Eur Arch Otol 2019). Tuttavia, anche negli stadi T2 sottoposti a chirurgia o con margini chirurgici close o positivi o in caso di elementi istologici di aggressività (invasione perineurale, emboli neoplastici, istologia sfavorevole, ad es. carcinoma a piccole cellule) anche in stadi limitati è raccomandata la RT postoperatoria. Infatti, una recente analisi di database nazionali sugli adenocarcinomi sinonasali evidenzia un beneficio della radioterapia sulla sopravvivenza per gli adenocarcinomi di alto grado, indipendentemente dallo stadio patologico (Shay A Laryngoscope 2020).

Negli adenocarcinomi di basso grado in stadio pT1-T2, resecati con margini chirurgici negativi la radioterapia postoperatoria può essere omessa e quindi la chirurgia endoscopica rappresentare l'unica modalità di trattamento.

Studi retrospettivi hanno dimostrato che le tecniche a intensità modulata consentono una riduzione delle tossicità in particolare tardive, quali le sequele neurologiche e talora di preservare l'orbita. Tuttavia, il beneficio in termini di controllo locale e sopravvivenza è stato solo raramente riportato (Liang ZG, Kusumawidjaja G, Kazmi F, et al. *Intensity-modulated radiotherapy for paranasal sinuses and base of skull tumors*. Oral Oncol 2018; 86:61–68. -Frederic-Moreau T, Piram L, Bellini R, et al. *Postoperative volumetric modulated arc therapy for sinonasal cancer: improved survival compared with 3D conformal radiation therapy*. Head Neck 2019; 41:448–455.).

Recentemente, per istologie selezionate, è stato riportato che la risposta alla chemioterapia di induzione per le forme resecabili può condizionare la prognosi in accordo al trattamento locoregionale ricevuto. In questo contesto, nei carcinomi sinonasali indifferenziati (SNUC) trattati con chemioterapia di induzione la risposta alla stessa modula il trattamento successivo: il trattamento radioterapico o radiochemioterapico è da preferire in caso di risposta parziale o completa all'induzione. In caso di non risposta (malattia stabile-progressione) il trattamento d'elezione è la chirurgia seguita da radio(chemio)terapia (*Induction Chemotherapy Response as a Guide for Treatment Optimization in Sinonasal Undifferentiated Carcinoma*. Amit M, Abdelmeguid AS, Watcherporn T, Takahashi H, Tam S, Bell D, Ferrarotto R, Glisson B, Kupferman ME, Roberts DB, Su SY, Raza SM, DeMonte F, Hanna EY. *J Clin Oncol*. 2019 Feb 20;37(6):504-512.).

Nelle forme localmente avanzate non suscettibili di chirurgia il trattamento è rappresentato da radioterapia esclusiva associata o meno a chemioterapia di induzione e concomitante (Ferrari M, Orlandi E, Bossi P. *Sinonasal cancers treatments: state of the art*. *Curr Opin Oncol*. 2021 May 1;33(3):196-205. doi: 10.1097/CCO.0000000000000726. PMID: 33756515. - König M, Osnes T, Bruland Ø, Sundby Hall K, Bratland Å, Meling TR. *The Role of Adjuvant Treatment in Craniofacial Malignancy: A Critical Review*. *Front Oncol*. 2020 Aug 7; 10:1402. doi: 10.3389/fonc.2020.01402. PMID: 32850452; PMCID: PMC7426725.).

Piu recentemente, il trattamento con protoni, alla luce della loro selettività fisica, sta acquisendo un ruolo sempre più rilevante nella terapia delle neoplasie sinonasali.

Un recente studio dosimetrico in silico condotto su 22 pazienti che confrontava PT e IMRT riportava che in accordo ad una strategia mista impiegante parametri DVH e modelli di *Normal Tissue Complication Probability* (NTCP), circa l'80% dei pazienti candidati a RT definitiva poteva beneficiare di PT in luogo di IMRT in termini di riduzione del rischio di sequele neurologiche in particolare di grado intermedio (*A Patient Selection Approach Based on NTCP Models and DVH Parameters for Definitive Proton Therapy in Locally Advanced Sinonasal Cancer Patients*. Mirandola A, Russo S, Bonora M, Vischioni B, Camarda AM, Ingargiola R, Molinelli S, Ronchi S, Rossi E, Vai A, Iacovelli NA, Thariat J, Ciocca M, Orlandi E. *Cancers* (Basel). 2022 May 28;14(11):2678. doi:10.3390/cancers14112678). Le poche esperienze cliniche pubblicate su pazienti con un'ampia varietà di istologie impieganti protoni in un setting definitivo o radicale o di reirradiazione, in concomitanza o meno a chirurgia, riportano profili di tossicità favorevoli rispetto alle tecniche convenzionali, seppur con limitati follow-up (Yu NY, Gamez ME, Hartsell WF, et al. *A multi-Institutional experience of proton beam therapy for*

sinonasal tumors. Adv Radiat Oncol. 2019;4(4):689-698. doi: 10.1016/j.adro.2019.07.008. - Fan M, Kang JJ, Lee A, et al. *Outcomes and toxicities of definitive radiotherapy and reirradiation using 3-dimensional conformal or intensity-modulated (pencil beam) proton therapy for patients with nasal cavity and paranasal sinus malignancies*. Cancer. 2020;126(9):1905-1916. doi:10.1002/cncr.32776 - Pasalic D, Ludmir EB, Allen PK, et al. *Patient-reported outcomes, physician-reported toxicities, and treatment outcomes in a modern cohort of patients with sinonasal cancer treated using proton beam therapy*. Radiother Oncol. 2020;148:258-266. doi: 10.1016/j.radonc.2020.05.007.).

Gli ioni carbonio caratterizzati da una maggior efficacia radiobiologica, possono trovare indicazione negli istotipi radioresistenti, particolarmente se in stadio non resecabile o dopo chirurgia macroscopicamente non radicale. In assenza di studi prospettici randomizzati, una recente metanalisi, che fa seguito a due precedenti su un numero limitato di studi, è stata condotta al fine di confrontare l'efficacia di RT con ioni di carbonio (CIRT), RT di protoni (PT) e IMRT e stimare OS e LC (*Sinonasal cancers treatments: state of the art*. Curr Opin Oncol. 2021 May 1;33(3):196-205. doi: 10.1097/CCO.0000000000000726. PMID:33756515). Gli autori hanno analizzato un campione rappresentativo di 2.282 pazienti provenienti da 49 coorti (otto coorti CIRT, 20 coorti PT, 21 coorti IMRT). La distribuzione del tipo istologico era diversa a seconda del gruppo di tecniche RT: nel gruppo CIRT, melanoma della mucosa e carcinoma adenoideo cistico erano le istologie più frequenti, mentre nei gruppi PT e IMRT, SCC era l'istotipo principale. La maggior parte dei pazienti erano trattati per prima diagnosi, ma vi era rispettivamente l'11,4%, 7,7% e 10,9% di casi recidivati nel gruppo CIRT, PT e IMRT. Sopravvivenza globale e LC a 3 anni erano significativamente più alti dopo CIRT rispetto a PT o IMRT. Tuttavia, questa metaanalisi soffre di rilevanti limitazioni, prima fra tutte l'estrema eterogeneità delle casistiche considerate e la mancanza di dati esaustivi di tossicità da limitare la conclusione che CIRT sia più vantaggioso di PT e IMRT per diversi contesti clinici. Ad oggi il trattamento con ioni carbonio, in setting esclusivo o in associazione con IMRT o protoni, è suggerito per le malattie avanzate non resecabili con istotipo ghiandolare mucoso (Hu W, Hu J, Huang Q, et al. *Particle beam radiation therapy for adenoid cystic carcinoma of the nasal cavity and paranasal sinuses*. Front Oncol. 2020; 10:572493. doi: 10.3389/fonc.2020.572493.).

Dal punto di vista tecnico è essenziale ripetere periodicamente durante il trattamento la TC di centratura per verificare eventuali cambiamenti anatomici (pervietà dei seni, modificazione del tumore) che evidenzino la necessità di ripianificazione (Ramaekers 2011, LI G, BMC Cancer

2020, Pasalik D Radiothre Oncol 2020 Fan M, Cancer 2020, Nenoff,L, Acta Oncol 2019, SHUSHARINA N JAppl Clin Med Phys, 2019, Koto M Int J Rad Oncol Biol Phys 2018).

Prima di avviare un trattamento radiante, in considerazione della peculiarità della sede sono fortemente consigliate:

- visita oculistica e campo visivo. Schermo di Hesse-Lancaster (suggerito se diplopia a diagnosi);
- esame audiometrico e impedenzometrico;
- profilo ormonale asse ipotalamo ipofisario;
- ecocolordoppler tronchi sovraaortici;
- è suggerito, compatibilmente all'estensione iniziale di malattia, predisporre durante la TC di centratura un dispositivo endorale per allontanare il palato duro dalla lingua mobile e pavimento orale onde ridurre il rischio di stomatite.

Ghiandole salivari

Radioterapia: principi generali

I tumori delle ghiandole salivari sono malattie rare, che rappresentano il 2-6,5% di tutti i tumori della testa e del collo. Sono caratterizzati da notevole eterogeneità istologica, biologica e clinica¹. Il carcinoma mucoepidermoide (MEC), l'ACC e l'adenocarcinoma NOS, sono le istologie più frequenti e rappresentano il 70% delle diagnosi².

La prognosi è influenzata dall'istologia e dal grading^{3,4}.

La resezione chirurgica rappresenta il trattamento di elezione nei tumori resecabili. La radioterapia post-operatoria (PORT) è raccomandata nei pazienti considerati ad alto rischio per la presenza dei seguenti fattori prognostici: stadio localmente avanzato (T3-T4), coinvolgimento linfonodale, margini close/positivi (R1), invasione vascolare/perineurale e grading.

In caso di malattia non resecabile o se controindicazioni alla chirurgia, il trattamento radiante radicale rappresenta una valida alternativa terapeutica seppur con minori probabilità di raggiungere l'intento curativo.

Il trattamento delle SGT rappresenta da sempre una sfida per la comunità degli oncologi radioterapisti considerando la nota radioresistenza, la difficile definizione dei volumi bersaglio

(in particolare in caso di invasione perineurale) e la vicinanza a strutture nobili e radiosensibili (in particolare nei tumori delle ghiandole salivari minori dei seni paranasali).

Negli ultimi decenni l'avvento di tecniche di precisione sempre più conformate quali la radioterapia a intensità modulata (IMRT), la volumetric modulated arc therapy (VMAT) e la radioterapia stereotassica (SBRT) ha notevolmente rivoluzionato il trattamento radiante di queste malattie.

In questo scenario, grazie alle proprietà fisiche e dosimetriche e la capacità di superare i meccanismi di radioresistenza, l'adroterapia (protoni e ioni carbonio), rappresenta un'opzione di trattamento valida e vantaggiosa.

Radioterapia post-operatoria (PORT)

Il gold standard nel trattamento dei tumori delle ghiandole salivari è rappresentato dalla chirurgia. L'aggiunta di un trattamento radioterapico adiuvante riduce il rischio di recidiva rispetto alla chirurgia da sola con tassi di controllo locale (LC) che variano in base al tipo istologico^{5,6}. Serie di studi retrospettivi hanno dimostrato tassi di LC migliorati nella coorte di pazienti sottoposti a PORT versus sola chirurgia, in particolare in pazienti ad alto rischio con fattori sfavorevoli (LC dal 50% a 80-95% nel braccio PORT)^{7,8,9,30}. In alcuni studi la PORT ha dimostrato essere un fattore prognostico indipendente positivo per il LC¹⁰. In una serie di pazienti trattati al Princess Margaret Hospital dal 2000 al 2012, 304 pazienti trattati con PORT di cui il 60% con IMRT presentavano a un follow up mediano di 82 mesi tassi di LC a 5 anni del 96% e controllo regionale (RC) a 5 anni del 95% rispettivamente⁵.

Nonostante il ruolo della PORT migliori il controllo locoregionale, il suo beneficio in termini di sopravvivenza (OS) è invece controverso^{11,12,13,14,31}.

Allo stato attuale l'indicazione alla PORT è subordinata alla presenza di fattori prognostici definiti sulla base dell'esame istologico, quali:

- margini chirurgici close/positivi (R1)
- grading
- stadio localmente avanzato T3-T4
- invasione perineurale (PNI) e linfovaskolare (LVI)
- infiltrazione ossea
- malattia linfonodale

L'IMRT/VMAT rappresenta la tecnica di scelta in questo setting, grazie alle capacità di conformazione della dose con risparmio degli organi sani circostanti garantendo quindi un miglior profilo di tossicità. L'utilizzo dell'IMRT permette di erogare differenti livelli di dose in una singola seduta su diversi volumi di trattamento, utilizzando il boost simultaneo integrato (SIB)¹⁵.

In caso di giovane età, sede di malattia in prossimità di organi critici (es vie ottiche, tronco encefalico, encefalo) o target unilaterali, l'adroterapia con protoni può essere considerata vantaggiosa in termini di riduzione delle tossicità.

Volumi di trattamento e dosi

La definizione dei volumi e le dosi del trattamento viene stabilita sulla base dell'imaging preoperatorio, della valutazione clinica e sull'esito dell'esame istologico¹⁶.

Per una migliore definizione dei volumi di malattia, in particolare in caso di tumori delle ghiandole salivari minori e di invasione perineurale, ove praticabile e in assenza di controindicazioni, è raccomandato l'uso della RM massiccio facciale e collo con mdc.

Comunemente vengono delineati due volumi di trattamento con relativi livelli di dose. Il volume ad alto rischio comprende la malattia preoperatoria e i relativi margini chirurgici includendo eventuali logge anatomiche (in caso di tumori delle ghiandole salivari maggiori: parotide, sottomandibolare e sottolinguale) con una dose di 60 Gy in caso di margini chirurgici negativi e di 66 Gy nei casi di R-close/R1 con frazionamento convenzionale (2Gy/frazione). Il volume a basso rischio comprende le aree a maggior probabilità di diffusione microscopica di malattia (in base alla sede del tumore primitivo) con un range di dose compreso fra 54-56 Gy^{1,17}.

In caso di invasione perineurale microscopica evidenziata all'esame istologico o istologia ad elevato neurotropismo, è raccomandato il contornamento di un volume elettivo che comprenda il decorso dei nervi cranici stabiliti sulla scorta della sede del tumore primitivo¹⁸.

In caso di tumori delle ghiandole salivari minori, per l'individuazione dei volumi di trattamento si rimanda ai paragrafi relativi alle sedi specifiche.

La definizione di un volume linfonodale dipende dalla sede e dall'estensione del primitivo, dal coinvolgimento patologico, dall'istologia e dal grading.

In caso di coinvolgimento linfonodale patologico l'irradiazione del collo ipsilaterale è mandatoria, con un range di dose compreso tra 60-66 Gy (in base alla presenza di extracapsularità).

Il trattamento elettivo del collo (ENI) deve essere considerato in relazione a istologia e sede. In caso di ACC e tumori ad alto grado (non-ACC), l'ENI dovrebbe includere almeno i livelli I, II, III^{19,20}, mentre i livelli IV e V possono essere omessi. In uno studio, per pazienti con tre o meno linfonodi positivi alla dissezione del collo, i livelli IV e V erano positivi in meno del 10% dei casi^{19,20}.

In caso di tumori delle ghiandole salivari minori insorti in sedi mediane, deve essere considerata l'irradiazione linfonodale bilaterale.

Viceversa, nei casi di tumori a basso grado o grado intermedio, l'irradiazione elettiva del collo può essere omessa.

Radioterapia (RT) definitiva

La radioterapia in setting radicale può essere indicata in caso di rifiuto da parte del paziente alla chirurgia, in stadi localmente avanzati ove non è raggiungibile una radicalità chirurgica o in pazienti inoperabili per comorbidità. I risultati in termini di controllo locale (LC), in particolare in pazienti con ACC o con tumori ad alto grado non-ACC, sono tuttavia scarsi con un range che varia dal 10% al 48%^{21,32}. In serie retrospettive il controllo locale a 10 anni risulta essere pari al 40% in pazienti giudicati inoperabili o con malattia non resecabile²². Tuttavia, molti di questi studi sono stati condotti in pazienti con malattia localmente avanzata (T stage avanzato) e trattati con tecniche 2D-3D conformazionale e in alcuni casi con dosi totali inferiori ai 70 Gy. Nell'ottica di migliorare il controllo locale nei tumori delle ghiandole salivari, nel 1988 un trial randomizzato di fase III RTOG-MRC Cooperative Randomized Study ha messo a confronto pazienti trattati con neutroni e con fotoni evidenziando un LC rispettivamente del 67% versus 17%, a fronte però di un profilo di tossicità peggiore nel braccio sottoposto a terapia con neutroni²³. Allo stato attuale, con l'avvento della radioterapia a intensità modulata e volumetrica (IMRT/VMAT) con dosi ≥ 70 Gy si raggiungono risultati comparabili in termini di controllo locale rispetto all'esperienza con neutroni, abbandonata in quanto gravata da elevata tossicità^{24,25}. In particolare tumori delle ghiandole salivari minori a livello dei seni paranasali possono beneficiare dell'IMRT/VMAT qualora la malattia invada strutture nobili come dura madre, orbita, encefalo o rinofaringe per i quali una chirurgia radicale sarebbe difficilmente percorribile oltre che gravata da elevata morbilità. Inoltre l'avvento dell'IMRT ha permesso di somministrare differenti livelli di dose in una singola seduta, utilizzando la strategia definita boost simultaneo integrato (SIB)¹⁵.

Negli ultimi anni, grazie all'avvento di centri di adroterapia, si è sviluppato un crescente interesse nei confronti dell'utilizzo della terapia con particelle (ioni carbonio e/o protoni) nel setting definitivo in tumori delle ghiandole salivari. Grazie alle proprietà radiobiologiche e al gradiente di dose tipico delle particelle, l'adroterapia rappresenta una promettente alternativa nel trattamento curativo di tumori delle ghiandole salivari con tassi di controllo locale soddisfacenti variabili dal 60-70% a 5 anni^{33,34}. In particolare, per quanto concerne gli ACC l'esperienza giapponese ha dimostrato come la terapia con ioni carbonio da sola sia in grado di ottenere tassi di LC pari all'88% a 2 anni con un follow up mediano di 30 mesi, con profili di tossicità moderati³⁴. In una serie di pazienti trattati in Cina con ACC il tasso di LC a 5 anni era del 73% e in un'analisi dei sottogruppi di pazienti con malattia in stadio T4 non vi era differenza in termini di LC e OS tra chirurgia subtotale e RT radicale, dimostrando di fatto che una chirurgia mutilante e non macroscopicamente radicale potrebbe essere evitata in questa coorte di pazienti con risultati di outcome oncologico comparabili³³. La terapia con ioni carbonio può essere impiegata anche in modalità boost integrata con fotoni (IMRT/VMAT): in uno studio prospettico di Jensen et al. è stata comparata la tecnica IMRT da sola versus il boost con ioni carbonio + IMRT in ACC in stadio avanzato in termini di controllo locoregionale a 5 anni e sopravvivenza globale (OS) con risultati a favore del braccio con boost con ioni carbonio (LC a 5 anni 60% versus 40% e OS al 77% versus 59% rispettivamente)²⁶. Risultati promettenti derivano anche dal COSMIC trial prospettico di fase II che ha ottenuto, in pazienti con tumori maligni delle ghiandole salivari trattati con boost di ioni carbonio e IMRT, tassi di LC a 3 anni del 81.9%²⁷.

La terapia con protoni può essere invece percorribile per tumori delle ghiandole salivari minori in sedi critiche o per tumori con target unilaterali: in particolare in quest'ultimo caso uno studio di Romesser et al. ha evidenziato che nella coorte trattata con protoni vi era una riduzione della dose media al cavo orale, alle ghiandole salivari controlaterali e una riduzione delle dosi massime mediane al tronco encefalico e midollo spinale. Il vantaggio dosimetrico si è tradotto anche in una minore morbilità con tassi di tossicità acuta inferiore nella coorte sottoposta a protonterapia rispetto a IMRT (in termini di disgeusia, mucosite, nausea e fatigue)²⁸. Tuttavia allo stato attuale non vi sono trial randomizzati di confronto tra fotoni e protoni per cui la scelta di trattamento con particelle deve essere valutata in un setting multidisciplinare.

Volumi di trattamento e dosi

La delimitazione dei volumi e delle dosi di trattamento si basa sull'imaging, sulla valutazione clinica e sulle caratteristiche istologiche della malattia. In caso di residuo macroscopico post-chirurgico, è raccomandata la valutazione dell'imaging preoperatorio per individuare l'estensione iniziale di malattia²⁹.

L'individuazione dei volumi target, del volume PNI e dei livelli linfonodali, segue i principi già esplicitati per la PORT ma con livelli di dose differenti.

Il volume ad alto rischio, comprendente la malattia macroscopica con relativo margine deve ricevere una dose di 70 Gy con regimi di frazionamento convenzionale o ipofrazionati. In caso di residuo macroscopico post-chirurgico, è raccomandato includere il letto operatorio. Il volume a basso rischio ad una dose di 54-56 Gy deve comprendere le aree a maggior rischio di diffusione microscopica di malattia, il volume perineurale e i livelli linfonodali da stabilire in base al tipo istologico.

Qualora vi sia evidenza di diffusione perineurale macroscopica, il decorso del nervo coinvolto deve essere incluso nel volume ad alta dose.

Radioterapia palliativa

La radioterapia palliativa dovrebbe essere presa in considerazione nel setting avanzato nei pazienti non suscettibili di trattamento curativo e nel setting metastatico. La RT palliativa dovrebbe avere l'obiettivo del sollievo dai sintomi o dalla prevenzione di sintomi altamente prevedibili e invalidanti a fronte di una tossicità giudicata accettabile. Non esiste consenso sulla schedula più appropriata; solitamente vengono presi in considerazione un ipofrazionamento moderato o l'utilizzo della SBRT (ipofrazionamento spinto) laddove possibile.

Reirradiazione

Nel caso venga posta indicazione da parte del team multidisciplinare ad una reirradiazione il trattamento dovrebbe essere effettuato non prima di 6 mesi dal termine del trattamento primario.

La reirradiazione dovrebbe essere effettuata in centri di maggiore affluenza e con expertise nel trattamento del distretto testa-collo.

L'indicazione ad una re-irradiazione deve tener conto di numerosi fattori tra i quali: caratteristiche del paziente (performance status, età, comorbidità, effetti collaterali del precedente trattamento radioterapico), caratteristiche dosimetriche del pregresso trattamento radiante, sede ed estensione della malattia. In caso di pazienti ad alto rischio di emorragia carotidea, si può valutare la proposta di un trattamento preventivo (stent oppure occlusione carotidea). Il rapporto costo/beneficio del trattamento deve essere infine discusso e condiviso con il paziente al fine di confermare l'indicazione al trattamento.

Bibliografia

1. Orlandi E, Iacovelli NA, Bonora M, Cavallo A, Fossati P. *Salivary Gland. Photon beam and particle radiotherapy: Present and future*. Oral Oncol. 2016 Sep;60:146-56. doi: 10.1016/j.oraloncology.2016.06.019. Epub 2016 Jul 6. PMID: 27394087
2. Adelstein DJ, Koyfman SA, El-Naggar AK, Hanna EY. *Biology and management of salivary gland cancers*. Semin Radiat Oncol. 2012 Jul;22(3):245-53. doi: 10.1016/j.semradonc.2012.03.009. PMID: 22687949
3. Seethala RR. *An update on grading of salivary gland carcinomas*. Head Neck Pathol. 2009;3:69–77
4. Terhaard CH, Lubsen H, Van der Tweel I, Hilgers FJ, Eijkenboom WM, Marres HA, et al. *Independent prognostic factors for locoregional control, distant metastases and overall survival: results of the Dutch Head and Neck Oncology Cooperative Group*. Head Neck. 2004;26:681–92
5. Hosni A, Huang SH, Goldstein D, Xu W, Chan B, Hansen A, Weinreb I, Bratman SV, Cho J, Giuliani M, Hope A, Kim J, O'Sullivan B, Waldron J, Ringash J. *Outcomes and prognostic factors for major salivary gland carcinoma following postoperative radiotherapy*. Oral Oncol. 2016 Mar;54:75-80. doi: 10.1016/j.oraloncology.2015.11.023. Epub 2015 Dec 23. PMID: 26723908
6. Bhattacharyya N, Fried MP. *Nodal metastasis in major salivary gland cancer: predictive factors and effects on survival*. Arch Otolaryngol Head Neck Surg. 2002 Aug;128(8):904-8. doi: 10.1001/archotol.128.8.904. PMID: 12162768
7. Terhaard CH, Lubsen H, Rasch CR, et al. *The role of radiotherapy in the treatment of malignant salivary gland tumors*. Int J Radiat Oncol Biol Phys. 2005;61(1):103-111

8. Shen C, Xu T, Huang C, et al. *Treatment outcomes and prognostic features in adenoid cystic carcinoma originated from the head and neck*. Oral Oncol. 2012;48(5):445-449;
9. D. Alterio, B. A Jereczek-Fossa, M. Griseri, A. D'Onofrio, G. Giugliano, M. R. Fiore, V. Vitolo, P. Fossati, G. Piperno, L. S. Calabrese, E. Verri, F. G. Chiesa, R. Orecchia. *Three-dimensional conformal postoperative radiotherapy in patients with parotid tumors: 10 years' experience at the European Institute of Oncology*. Tumori. 2011 May-Jun;97(3):328-34. Doi: 10.1177/030089161109700312
10. North CA, Lee DJ, Piantadosi S, et al. *Carcinoma of the major salivary glands treated by surgery or surgery plus postoperative radiotherapy*. Int J Radiat Oncol Biol Phys. 1990;18(6):1319-1326
11. [Pohar S, Gay H, Rosenbaum P, Klish D, Bogart J, Sagerman R, Hsu J, Kellman R. *Malignant parotid tumors: presentation, clinical/pathologic prognostic factors, and treatment outcomes*. Int J Radiat Oncol Biol Phys. 2005 Jan 1;61(1):112-8. doi: 10.1016/j.ijrobp.2004.04.052. PMID: 15629601
12. Renehan AG, Gleave EN, Slevin NJ, McGurk M. *Clinico-pathological and treatment-related factors influencing survival in parotid cancer*. Br J Cancer. 1999;80:1296-1300
13. Safdieh J, Givi B, Osborn V, Lederman A, Schwartz D, Schreiber D. *Impact of Adjuvant Radiotherapy for Malignant Salivary Gland Tumors*. Otolaryngol Head Neck Surg. 2017 Dec;157(6):988-994. doi: 10.1177/0194599817717661. Epub 2017 Jul 4. PMID: 28675085;
14. Honda K, Tanaka S, Shinohara S, Asato R, Tamaki H, Maetani T, Tateya I, Kitamura M, Takebayashi S, Ichimaru K, Kitani Y, Kumabe Y, Kojima T, Ushiro K, Mizuta M, Yamada K, Omori K. *Survival in patients with parotid gland carcinoma - Results of a multi-center study*. Am J Otolaryngol. 2018 Jan-Feb;39(1):65-70. doi: 10.1016/j.amjoto.2017.10.012. Epub 2017 Oct 24. PMID: 29089142]
15. Orlandi E, Palazzi M, Pignoli E, Fallai C, Giostra A, Olmi P. *Radiobiological basis and clinical results of the simultaneous integrated boost (SIB) in intensity modulated radiotherapy (IMRT) for head and neck cancer: a review*. Crit Rev Hematol Oncol. 2010;73:111–25]
16. Merlotti A, Alterio D, Vigna-Taglianti R, Muraglia A, Lastrucci L, Manzo R, Gambaro G, Caspiani O, Miccichè F, Deodato F, Pergolizzi S, Franco P, Corvò R, Russi EG, Sanguineti G. *Technical guidelines for head and neck cancer IMRT on behalf of the Italian association of*

radiation oncology - head and neck working group. Radiat Oncol. 2014 Dec 29;9:264. doi: 10.1186/s13014-014-0264-9.PMID: 25544268

17. Armstrong JG, Harrison LB, Spiro RH, Fass DE, Strong EW, Fuks ZY. *Malignant tumors of major salivary gland origin. A matched-pair analysis of the role of combined surgery and postoperative radiotherapy*. Arch Otolaryngol Head Neck Surg. 1990;116:290–3.]

18. Armstrong K, Ward J, Hughes NM, Mihai A, Blayney A, Mascott C, Kileen R, Armstrong J. *Guidelines for Clinical Target Volume Definition for Perineural Spread of Major Salivary Gland Cancers*. Clin Oncol (R Coll Radiol). 2018 Dec;30(12):773-779. doi: 10.1016/j.clon.2018.08.018. Epub 2018 Sep 14. PMID: 30224202

19. Chen AM, Garcia J, Lee NY, Bucci MK, Eisele DW. *Patterns of nodal relapse after surgery and postoperative radiation therapy for carcinomas of the major and minor salivary glands: what is the role of elective neck irradiation?* Int J Radiat Oncol Biol Phys. 2007;67:988–94

20. Chen AM, Granchi PJ, Garcia J, Bucci MK, Fu KK, Eisele DW. *Local-regional recurrence after surgery without postoperative irradiation for carcinomas of the major salivary glands: implications for adjuvant therapy*. Int J Radiat Oncol Biol Phys. 2007;67:982–7

21. Regine WF, Mendenhall WM, Parsons JT, Stringer SP, Cassisi NJ, Million RR. *Radiotherapy for adenoid cystic carcinoma of the palate*. Head Neck. 1993;15:241–4

22. Mendenhall WM, Morris CG, Amdur RJ, et al. *Radiotherapy alone or combined with surgery for adenoid cystic carcinoma of the head and neck*. Head Neck 26: 154-162, 2004

23. Griffin TW, Pajak TF, Laramore GE, Duncan W, Richter MP, Hendrickson FR, Maor MH. *Neutron vs photon irradiation of inoperable salivary gland tumors: results of an RTOG-MRC Cooperative Randomized Study*. Int J Radiat Oncol Biol Phys. 1988 Nov;15(5):1085-90. doi: 10.1016/0360-3016(88)90188-5. PMID: 2846479

24. Laramore GE, Krall JM, Griffin TW, Duncan W, Richter MP, Saroja KR, et al. *Neutron versus photon irradiation for unresectable salivary gland tumors: final report of an RTOG-MRC randomized clinical trial*. Int J Radiat Oncol Biol Phys. 1993;27:235–40

25. Spratt DE, Salgado LR, Riaz N, Doran MG, Tam M, Wolden S, et al. *Results of photon radiotherapy for unresectable salivary gland tumors: is neutron radiotherapy's local control superior?* Radiol Oncol. 2014;48:56

26. Jensen AD, Nikoghosyan AV, Poulakis M, et al. *Combined intensitymodulated radiotherapy plus raster-scanned carbon ion boost for advanced adenoid cystic carcinoma of the head and*

neck results in superior locoregional control and overall survival. Cancer. 2015;121(17):3001-3009

27. Jensen AD, Nikoghosyan AV, Lossner K, Haberer T, Jäkel O, Mütner MW, Debus J. *COSMIC: A Regimen of Intensity Modulated Radiation Therapy Plus Dose-Escalated, Raster-Scanned Carbon Ion Boost for Malignant Salivary Gland Tumors: Results of the Prospective Phase 2 Trial. Int J Radiat Oncol Biol Phys. 2015 Sep 1;93(1):37-46. doi: 10.1016/j.ijrobp.2015.05.013. Epub 2015 May 19. PMID: 26279022*

28. Romesser PB, Cahlon O, Scher E, et al. *Proton beam radiation therapy results in significantly reduced toxicity compared with intensity-modulated radiation therapy for head and neck tumors that require ipsilateral radiation. Radiother Oncol. 2016;118(2):286–292*

29. Merlotti A, Alterio D, Vigna-Taglianti R, Muraglia A, Lastrucci L, Manzo R, Gambaro G, Caspiani O, Miccichè F, Deodato F, Pergolizzi S, Franco P, Corvò R, Russi EG, Sanguineti G. *Technical guidelines for head and neck cancer IMRT on behalf of the Italian association of radiation oncology - head and neck working group. Radiat Oncol. 2014 Dec 29;9:264. doi: 10.1186/s13014-014-0264-9. PMID: 25544268*

30. Chen AM, Bucci MK, Weinberg V, et al. *Adenoid cystic carcinoma of the head and neck treated by surgery with or without postoperative radiation therapy: prognostic features of recurrence. Int J Radiat Oncol Biol Phys. 2006;66(1):152-159;*

31. Bhattacharyya N, Fried MP. *Determinants of survival in parotid gland carcinoma: a population-based study. Am J Otolaryngol. 2005 Jan-Feb;26(1):39-44. doi: 10.1016/j.amjoto.2004.06.017. PMID: 15635580*

32. Cowie VJ, Pointon RC. *Adenoid cystic carcinoma of the salivary glands. Clin Radiol. 1984;35(4):331–3*

33. Mizoe JE, Hasegawa A, Jingu K, et al. *Results of carbon ion radiotherapy for head and neck cancer. Radiother Oncol. 2012;103(1):32-37*

34. Sulaiman NS, Demizu Y, Koto M, et al. *Multicenter Study of Carbon-Ion Radiation Therapy for Adenoid Cystic Carcinoma of the Head and Neck: Subanalysis of the Japan Carbon-Ion Radiation Oncology Study Group (JCROS) Study (1402 HN). Int J Radiat Oncol Biol Phys. 2018;100(3):639-646*

Oncologia Medica

Valutazione basale del paziente candidato ad un trattamento sistemico

Il paziente da candidare ad un trattamento chemioterapico in ambito curativo può presentarsi alla diagnosi con:

- malattia localmente avanzata, già trattata chirurgicamente, ma con la presenza nell'esame istologico definitivo di fattori di alto rischio di ricaduta;
- malattia localmente avanzata, ma comunque candidabile a trattamento chemioradioterapico (o biologico) alternativo alla chirurgia.

Nell'ambito palliativo, invece, il paziente può giungere all'attenzione dell'oncologo causa recidiva locoregionale di malattia, non più suscettibile di trattamento locale oppure a causa di progressione di malattia con metastasi a distanza.

È importante spendere tempo nell'educazione di paziente e familiari (o comunque dei "caregivers") che dovranno occuparsi della gestione dei sintomi correlati al trattamento chemioterapico o al trattamento concomitante (chemio-radioterapico) nel suo insieme. Costoro dovrebbero essere resi edotti della concreta possibilità che vi sia comparsa di infiammazione e dolore ingravescenti dalla seconda-terza settimana di trattamento in poi. Lo scopo è quello di far sì che tali tossicità siano tempestivamente a noi segnalate e affrontate con idonea terapia di supporto (nella fattispecie antalgica e nutrizionale) (Bossi et al., 2019).

Al termine della visita, se avviene separatamente dagli altri specialisti, è importante confrontarsi in particolare con il radioterapista su eventuali fragilità emerse, non solo di tipo medico ma anche sociali o nutrizionali, allo scopo di gestirle tempestivamente.

In caso di trattamento sistemico, l'oncologo si troverà a dover valutare un paziente candidato ad una delle seguenti opzioni terapeutiche:

- cisplatino in monoterapia concomitante a radioterapia;
- cetuximab in monoterapia concomitante a radioterapia;
- polichemioterapia contenente cisplatino, taxani e 5 Fluorouracile;
- polichemioterapia contenente sali di platino + cetuximab;
- polichemioterapia contenente sali di platino + cetuximab + taxani;
- immunoterapia con anti-PD1;

- anti-PD1 in associazione a polichemioterapia contenente sali di platino e 5-Fluorouracile;
- monochemioterapia con taxani.

In tutti i casi si tratta comunque di pazienti complessi, che quindi richiedono un approccio multidisciplinare *ab initio*, meritando altresì un inquadramento dal punto di vista internistico. Scopo di suddetto approccio è anche e soprattutto, valutare la presenza di comorbidità di rilievo, tra cui alterazioni di tipo cardiovascolare, immunitario, renale o epatico che eventualmente possono interferire con il programma terapeutico proposto.

Anamnesi oncologica e non

Raccolta dell'anamnesi voluttuaria

Se presente storia di potus attivo, consigliare la sospensione valutando la necessità di supporto psicologico e inquadramento epatologico.

Se presente abitudine al fumo, valutare se attiva o pregressa e calcolare i packs/year per poter successivamente utilizzare tale parametro nella stratificazione di rischio del paziente, eventualmente correlandola con la presenza/assenza di HPV positività.

Consigliare sospensione del fumo.

Raccolta dell'anamnesi non oncologica, terapie non oncologiche in corso, allergie, rete sociale e collocazione logistica del paziente.

L'impatto di eventuali comorbidità sugli outcomes ottenibili con i trattamenti proposti potrebbe essere indagato con l'adult comorbidity evaluation (ACE 27), mentre lo stato generale del paziente dovrebbe essere sempre descritto con una scala validata (Karnofsky oppure ECOG).

L'utilizzo di tali strumenti può consentire un passaggio univoco di informazioni tra addetti ai lavori soprattutto nell'atto di raccogliere e condividere dati clinici.

Richiedere valutazione cardiologica basale con ECG ed ecocardiogramma color doppler (con indicazione della frazione di eiezione). Prendere visione di esami ematici generali (emocromo, funzione renale con clearance della creatinina, profilo epatico ed esami nutrizionali (albumina, proteine totali sideremia, ecc.). Se non disponibili nell'ultimo mese richiederli a breve. Valutare eventuali alterazioni neurologiche preesistenti in anamnesi o all'esame obiettivo

che possano controindicare l'utilizzo di taxani quando facenti parte del programma. Indagare la presenza di tinniti o alterazioni dell'udito. Valutare se pregresse o sincrone all'esordio di malattia: se sospetto di ipoacusia e soprattutto se paziente candidato a trattamento CT/RT concomitante (a base di Sali di platino per la parte di chemioterapia) in particolare sui distretti di rinofaringe, ipofaringe o ghiandole salivari richiedere esame audiometrico.

Inoltre, i pazienti con età superiore ai 65 anni dovrebbero essere sottoposti a valutazione CGA (Comprehensive Geriatric Assessment), che include l'analisi dello stato funzionale, delle comorbidità, dello stato nutrizionale, delle condizioni psicologiche, delle funzioni cognitive e del supporto sociale. Questa valutazione permette di identificare eventuali aree di vulnerabilità da migliorare prima di iniziare la terapia, in associazione alla stima dell'aspettativa di vita e all'identificazione di comorbidità che possano incrementare il rischio di sviluppare gravi effetti collaterali.

Assenza di controindicazioni al trattamento ipotizzato

In tali pazienti è di fondamentale importanza spiegare obiettivi e finalità della proposta terapeutica, riportare per iscritto l'esito del colloquio perché il paziente, i familiari o il Curante possano ripercorrerlo e discutere criticità del trattamento, indi gli effetti collaterali e la loro gestione. È inoltre conveniente spiegare che più figure professionali saranno coinvolte nella gestione della malattia e del trattamento e l'importanza di tale collaborazione (Bossi and Alfieri, 2016).

Ultimo, ma non meno importante è valutare o far valutare da infermieri dedicati, il patrimonio venoso, tenendo presente che un buon accesso venoso centrale è importante sia per l'infusione dei farmaci chemioterapici sia per la somministrazione, temporanea o meno, di sostanze nutritive per via endovenosa, ovviamente nel caso in cui le inevitabili difficoltà nell'alimentazione la rendano necessaria. Gli accessi venosi centrali più comuni sono rappresentati da sistemi a lunga durata e chiusi (PORT) o dispositivi a medio termine e aperti (PICC o midline).

Il PORT è un dispositivo di accesso vascolare totalmente impiantabile che consente un rapido accesso venoso per infondere soluzioni ed eseguire prelievi ematici. Per queste sue caratteristiche può rimanere in sede diversi anni.

Questo dispositivo permette l'immediata diluizione dei farmaci (riducendo notevolmente il danno che alcuni di questi hanno sulle vene periferiche) e la possibilità di eseguire prelievi ematici senza plurimi traumatismi; esso richiede inoltre minima manutenzione con ridotto rischio

di infezione e infine permette una totale libertà di movimento e assenza di medicazione esterna, durante la pausa infusione. Sicuramente il PORT è gravato da maggiori complicanze legate alla procedura di inserimento (pneumotorace, infezioni) e al suo permanere (occlusioni, TVP) pertanto lo si deve considerare nel caso di un paziente candidato ad un periodo di terapia medio-lungo o che non sia in grado per ragioni personali o sociali di garantire l'adeguata manutenzione e igiene di sistemi aperti.

Il PICC (*Peripherally Inserted Central Catheter*) è un catetere venoso centrale inserito perifericamente all'altezza del braccio (v. basilica) con l'aiuto di ecoguida; il dispositivo richiede una minima "manutenzione" ma riduce il rischio di infezioni e di trombosi venosa centrale; il suo utilizzo è consentito sia in ambito ospedaliero che domiciliare; consente libertà di movimento e rende i frequenti trattamenti farmacologici meglio tollerati.

Prima di avviare qualsivoglia trattamento oncologico, è opportuno che il paziente sia valutato dal punto di vista nutrizionale, dal momento che circa il 25-57% dei pazienti presenta un grado variabile di malnutrizione già alla diagnosi; pertanto è indicata una valutazione e counseling nutrizionale basale prima dell'avvio delle terapie utilizzando strumenti di screening validati. In pazienti che presentino un intake nutritivo inferiore al 50% del fabbisogno nei 5 gg precedenti la visita o nei pazienti che abbiano perso > 5% del loro peso nell'ultimo mese o ancora > 10% del peso negli ultimi 6 mesi, andrebbe valutata la possibilità di procedere ad alimentazione enterale d'emblée, e pertanto dovrebbe essere programmata una procedura quale andrebbe considerata una procedura quale apposizione di PEG o SNG (EH et al., 2019).

In particolare, la PEG andrebbe valutata in quei pazienti che riceveranno RT su orofaringe e muscolatura associata e che, pertanto, presentano il maggior rischio di mucosite, dolore e disfagia per un prolungato periodo anche dopo il trattamento.

Principali trattamenti sistemici nella malattia locoregionale

Chemioterapia associata a RT

Il trattamento con cisplatino concomitante a radioterapia trova indicazione, come da linee guida AIOM, NCCN e ESMO:

- nel trattamento postoperatorio dei tumori squamosi di tutte le sottosedie (Amit et al., 2019) - compresi i tumori sino-nasali - con alto rischio di ricaduta (margini coinvolti e/o interessamento extracapsulare dei linfonodi);

- in presenza di metastasi laterocervicali da carcinoma squamoso a primitività ignota.

La chemioterapia neo-adiuvante può essere presa in considerazione solo nei pazienti in stadio avanzato (III-IV) e deve essere soppesata alla luce dell'elevata tossicità (poco più della metà dei pazienti riescono a completare il trattamento). Un indicatore prezioso per valutare l'eventuale chemioterapia adiuvante, oltre al performance status del paziente e alla tossicità già dimostrata durante il trattamento concomitante, è la mancata negativizzazione di EBV-DNA nel sangue, per quanto concerne il sottogruppo dei carcinomi rinofaringei. La chemioterapia neoadiuvante trova un suo razionale nella riduzione del tasso di metastasi a distanza, che rappresenta il pattern di fallimento principale dopo l'avvento del trattamento chemioradioterapico concomitante con IMRT. Questa opzione può essere presa in considerazione in soggetti a maggior rischio di metastasi a distanza (in particolare, i soggetti con elevato carico di malattia a livello linfonodale), ma è importante che il performance status del paziente consenta l'induzione senza inficiare il successivo trattamento concomitante.

Il paziente con ricaduta loco-regionale (non più candidabile ad un trattamento locale) e/o metastasi a distanza è candidabile ad una strategia terapeutica palliativa con la finalità di rallentare l'evoluzione della malattia.

Ciò detto, nel setting recidivato-metastatico, considerando tutte le sottosedi di malattia, il trattamento standard è cambiato nel dicembre 2020 quando AIFA ha approvato la rimborsabilità di immunoterapia con anti-PD1 (Pembrolizumab) da sola o in combinazione a polichemioterapia (a base di Sali di Platino + 5-Fluorouracile) in pazienti con carcinoma squamocellulare del distretto testa-collo esprimenti il biomarcatore PD-L1. L'espressione del PD-L1 viene quantificata con uno score combinato, denominato CPS (combined positive score), che misura il PD-L1 sia a livello delle cellule tumorali che a livello di una parte delle cellule del sistema immune che costituiscono l'infiltrato immunologico del tumore stesso. Questa approvazione è stata possibile perché sono stati resi noti i dati di efficacia dello studio di fase III che supporta, per pazienti con PD-L1 tissutale iper-espresso ($CPS \geq 1$), l'utilizzo di immunoterapia in prima linea con Pembrolizumab 200 mg tot ev q21 (ogni 3 settimane) in monoterapia o con Pembrolizumab + chemioterapia contenente Cisplatino (Cisplatino 100 mg/mq g1° (oppure carboplatino AUC 5) + 5-Fluorouracile 1000 mg/mq/die gg1°-4° ev ic q21 (Burtness B. et al., 2019). Uno dei limiti di applicazione della mono-immunoterapia è la bassa attività a prescindere dal dato di espressione di PD-L1 (19% di tasso di risposte obiettive nella popolazione CPS 1-19 e 23% in quella con $CPS \geq 20$).

Per pazienti con CPS PD-L1 < 1 o per pazienti che, se pur positivi al biomcatore (CPS ≥ 1) non sono candidabili all'associazione di chemioterapia+immunoterapia e necessitano di regimi di trattamento a più elevata attività, vi è ancora la opportunità di trattamento con la combinazione di cisplatino 100 mg/mq g1° (oppure carboplatino AUC 5) + 5 Fluorouracile 1000 mg/mq/die gg1°-4° ev ic q21 e cetuximab con dose carico al g1° di 400 mg/mq e successive somministrazioni settimanali di 250 mg/mq (Vermorken et al., 2008, Yanamoto et al., 2018). Il trattamento così riportato dovrebbe essere proseguito fino ad un massimo di 6 cicli e in presenza di beneficio si dovrebbe proseguire il trattamento con cetuximab di mantenimento fino a progressione o tossicità limitante.

Il trattamento così condotto ha dimostrato di conferire un beneficio statisticamente significativo sia in termini di PFS che di OS, oltre a migliorare la qualità di vita, e pertanto deve essere proposto a tutti i pazienti fit.

Un approccio alternativo può essere rappresentato da schemi che omettano il 5-Fluorouracile a favore di un taxano. Due sono i regimi supportati da dati: il primo è costituito da cisplatino 100 mg/mq + paclitaxel 175 mg/mq ogni 21 giorni x 4-6 cicli, in associazione a cetuximab dose carico al g1° di 400 mg/mq e successive somministrazioni settimanali di 250 mg/mq (Bossi et al., 2017); il secondo è rappresentato da cisplatino 75 mg/mq g1° + docetaxel 75 mg/mq g1° q 21 x 4 cicli + cetuximab dose carico al g1° di 400 mg/mq e successive somministrazioni settimanali di 250 mg/mq + GCSF (Guigay et al, 2019).

Pazienti unfit per comorbidità o sintomi relati alla stessa malattia oncologica, possono ricevere monochemioterapie con finalità sintomatiche (sale di platino o taxani), ma in alternativa a questa opzione deve sempre essere discussa l'opzione della sola terapia di supporto.

In alternativa a queste proposte, i pazienti devono essere valutati per inserimento in protocolli clinici-sperimentali.

I pazienti, infine, con malattia ricorrente o metastatica in progressione durante o entro 6 mesi da una terapia contenente platino sono candidabili ad immunoterapia con Nivolumab alla dose di 240 mg (*flat dose*) ogni 15 giorni (Harrington et al., 2017) a meno che non abbiano già ricevuto già immunoterapia (Pembrolizumab) in prima linea di trattamento per malattia ricorrente/metastatica.

I tumori sino-nasali avanzati sono candidabili a polichemioterapia sistemica contenente platino in accordo con le condizioni del paziente. I pazienti in questo stadio dovrebbero vedere attivate sin da subito la rete di cure simultanee/cure palliative.

Paziente in trattamento d'induzione (preCT/RT nel carcinoma rinofaringeo, nel setting localmente avanzato operabile e non operabile)

Prima di avviare tale programma il paziente deve essere sottoposto a valutazione cardiologica con ECG ed ecocardiogramma, valutazione della funzione renale (con clearance della creatinina calcolata o espressa su raccolta urinaria delle 24 ore). Inoltre, il paziente deve essere sottoposto a valutazione di possibili alterazioni neurologiche preesistenti che possano controindicare l'utilizzo di un taxano o del cisplatino (quest'ultimo in caso di ipoacusia di grado severo, che deve essere quindi valutata attraverso esame audiometrico basale).

Il trattamento andrebbe avviato entro 10 giorni dalla diagnosi e dalla relativa decisione terapeutica.

Premedicazione e idratazione devono essere effettuate come da linee guida; la terapia antibiotica profilattica è somministrata dal 5° giorno per 10 giorni.

Non è consigliata la profilassi con terapia a base di G-CSF profilattici.

Ad ogni ciclo è importante valutare le tossicità, il peso corporeo, tutti i sintomi potenzialmente correlati al trattamento, con particolare attenzione a dolore e ad uso di terapie antalgiche. È fondamentale mantenere un elevato grado di comunicazione con il radioterapista allo scopo di aggiornarlo circa l'evoluzione della terapia e di concordare il timing della rivalutazione di malattia oncologica (dopo due cicli nella malattia in trattamento con finalità di organ preservation e nei pazienti candidati a RT o CT/RT sequenziale). La simulazione e l'inizio del trattamento RT esclusivo (o combinato) devono avvenire a circa 4 settimane dall'ultimo ciclo di polichemioterapia.

L'esito del trattamento neoadiuvante deve essere rivalutato in sede multidisciplinare, in presenza sia del chirurgo che del radioterapista e possibilmente del radiologo dedicato.

La prima visita ambulatoriale deve essere programmata a circa 10-12 settimane dalla fine del trattamento (chemio) radiante. Al termine del trattamento curativo, accertata la stabilità complessiva delle condizioni cliniche, deve essere consegnata al paziente una lettera in cui vengono fornite indicazioni chiare sulla gestione della terapia antalgica e sintomatica; sono riportati i recapiti telefonici, fax e mail, nonché i nomi dei medici di riferimento; sono richiesti gli esami ematici e radiologici (ad esempio, TC o RM massiccio facciale e collo con e senza mdc a circa 8-10 settimane) da portare alla visita di controllo per la valutazione della risposta (Allegato 2). È necessario inoltre spiegare al paziente e ai caregivers l'importanza di continuare a monitorare in maniera intensiva le condizioni cliniche (febbre, astenia, malessere generale,

disturbi respiratori, peso) fino alla prima visita ambulatoriale, avvalendosi anche di un diario aggiornato quotidianamente. Esami ematici completi con emocromo, funzione renale, epatica, PCR e albumina devono essere richiesti ogni 15 gg, ma possono essere anticipati qualora il quadro clinico lo richieda. A questo riguardo, è fondamentale coinvolgere il Curante nel monitoraggio della condizione clinica del paziente.

Trattamento chemio-radioterapico concomitante

Sia in fase postoperatoria che in fase curativa il trattamento concomitante standard è rappresentato da cisplatino 100 mg/mq g1° q-21 (ogni tre settimane) x 3 cicli.

Il primo ciclo di cisplatino dovrebbe essere somministrato, se possibile, in concomitanza al primo giorno di radioterapia o comunque entro la prima settimana di trattamento radiante.

Data la possibilità di danno tubulare renale da cisplatino, il trattamento andrebbe somministrato con abbondante idratazione endovenosa rappresentata da sodio cloruro 0.9% 2000 cc + 20 mEq di KCl e 50 mEq di MgSO4 da infondersi, in circa tre ore, tra prima e dopo il cisplatino (Saito et al., 2017).

Sono inoltre altamente raccomandate premedicazione e trattamento antiemetico secondo linee guida nazionali e internazionali (Hashimoto et al., 2020; mascc.org guidelines).

In alternativa allo schema trisettimanale, il cisplatino può essere proposto a cadenza settimanale con dosi di 40 mg/mq /settimana x 7 settimane durante il trattamento curativo e per 6 settimane nel setting postoperatorio; in ogni caso questo approccio attualmente può essere considerato di prima scelta nel setting postoperatorio (Kiyota et al, 2022).

La dose minima efficace di cisplatino nel trattamento concomitante è considerata 200 mg/mq totali durante il trattamento (Szturz et al., 2017; Noronha et al., 2019; Szturz et al., 2019).

Il carboplatino non rappresenta un'alternativa terapeutica standard in questo setting e soprattutto nel trattamento postoperatorio (Aguiar et al., 2016; Noronha et al., 2017; Porceddu et al., 2020; Patimarattanan et al., 2020).

È necessario richiedere al paziente esami bioumorali prima dell'avvio della chemioterapia, da espletarsi il giorno stesso o al massimo entro 2 giorni da essa.

Nei giorni in cui viene somministrata la chemioterapia, è buona regola eseguire: visita medica con esame obiettivo, rilevazione di altezza, peso del giorno con valutazione dell'ultima settimana ed ECOG performance status.

È necessario controllare se vi siano variazioni nella eventuale terapia farmacologica concomitante e riverificare eventuali allergie, istruire il paziente sulla gestione dei principali effetti collaterali della chemioterapia e riportare i consigli terapeutici in maniera chiara sulla lettera data al paziente in dimissione.

Va concordato il timing degli esami di controllo (ematochimici) eventualmente successivi al trattamento e devono essere acquisiti eventuali contatti telefonici o mail per monitorare eventuali tossicità (Crona et al., 2017).

Trattamento con Cetuximab e radioterapia

In pazienti non candidabili a cisplatino concomitante a radioterapia e affetti da neoplasie squamose localmente avanzate di tutte le sottosedi del distretto cervico-facciale, eccetto il cavo orale, il cetuximab (anticorpo chimerico anti EGFR) rappresenta una opzione terapeutica.

Cetuximab in combinazione a radioterapia non ha indicazione nel setting postoperatorio, nel trattamento del carcinoma rinofaringeo e nei carcinomi sino-nasali.

Il farmaco viene somministrato per via endovenosa a cadenza settimanale, iniziando con una dose carico di 400 mg/mq la settimana prima di avviare il trattamento concomitante e successive dosi settimanali di mantenimento di 250 mg/mq per un totale di 8 somministrazioni complessive. Dati presenti in letteratura indicano quale numero "minimo" e sufficiente quello di 5 dosi di Cetuximab. Ogni infusione è preceduta da premedicazione endovenosa con antistaminici e steroidi come da scheda tecnica per il noto rischio di reazioni allergiche.

Il paziente va istruito sulla corretta gestione dell'igiene della cute e della follicolite determinata dal cetuximab. Deve essere valutato tutte le settimane allo scopo di impostare, se necessario, adeguata terapia antibiotica e applicare medicazioni specifiche soprattutto nelle ultime settimane del trattamento concomitante.

Nel trattamento delle neoplasie localmente avanzate non operabili, di tutte le sottosedi, compresi i sino-nasali, il trattamento concomitante esclusivo (come sopra descritto) rappresenta l'opzione standard, ma in base ai dati di letteratura anche un trattamento polichemioterapico contenente cisplatino 75 mg/mq g1° + taxotere 75 mg/mq g1° + 5Fluorouracile 750 mg/mq/die

gg1°- 4° q-21 seguito da RT esclusiva può essere considerato in casi selezionati (chemio-radioterapia sequenziale).

Il trattamento polichemioterapico necessita di una premedicazione e di una adeguata idratazione come da linee guida AIOM e dovrebbe essere associato a terapia antibiotica profilattica dal 5° giorno per 10 giorni. Utile valutare il polimorfismo della diidropirimidina deidrogenasi (DPYD), enzima chiave del catabolismo del 5-FU, prima di avviare terapia con fluoroderivati. Approccio da non considerare standard resta la strategia terapeutica sequenziale, costituita ossia da polichemioterapia di induzione con cisplatino 75 mg/mq g1° + taxotere 75 mg/mq g1° + 5Fluorouracile 750 mg/mq/die gg1°-4° q-21 x 3 cicli seguita da chemio e radioterapia concomitante (Lowe et al., 2018; ZR et al., 2018). Quest'ultimo può essere considerato in pazienti fit con malattia bulky ed elevato rischio di progressione sistemica anche al fine di valutare la biologia della malattia prima di intraprendere un trattamento concomitante che potrebbe essere di scarsa utilità e gravato da elevata tossicità locale.

Il giorno del trattamento dovrebbero essere effettuati: visita medica con esame obiettivo, rilevazione di altezza, peso del giorno con valutazione dell'ultima settimana ed ECOG performance status.

È necessario controllare se vi siano variazioni nella eventuale terapia farmacologica concomitante e riverificare eventuali allergie. I consigli terapeutici devono essere riportati in maniera chiara sulla lettera di dimissione e devono essere acquisiti eventuali contatti telefonici o mail per monitorare eventuali tossicità.

Durante il trattamento sistemico concomitante a RT

La visita oncologica deve essere eseguita in concomitanza alle somministrazioni della chemioterapia (una volta ogni tre settimane in caso di cisplatino trisettimanale, una volta la settimana se sale di platino settimanale o Cetuximab).

È importante monitorare le tossicità (inaspettate tossicità ematologiche, gastroenteriche, dolore, o infezioni) e avvalersi della consulenza dei colleghi internisti se ritenuto necessario.

È fondamentale condividere le informazioni cliniche di rilievo con il radioterapista oncologo.

Dalla terza settimana di trattamento concomitante:

- è indicato inserire tra gli esami ematochimici di controllo il dosaggio della PCR (anche in assenza di sintomi clinici). In caso di febbre (T > 38°C), è necessario richiedere esami

ematici, PCR e RX torace. Eventuali foci infettivi o sepsi devono essere gestiti secondo linee guida e secondo quanto condiviso nella Consensus sulla gestione degli effetti collaterali durante CT/RT (Mirabile A, Numico G, Russi EG, Bossi P, Crippa F, Bacigalupo A, De Sanctis V, Musso S, Merlotti A, Ghi MG, Merlano MC, Licitra L, Moretto F, Denaro N, Caspiani O, Buglione M, Pergolizzi S, Cascio A, Bernier J, Raber-Durlacher J, Vermorken JB, Murphy B, Ranieri MV, Dellinger RP. *Sepsis in head and neck cancer patients treated with chemotherapy and radiation: Literature review and consensus*. Crit Rev Oncol Hematol. 2015 Aug;95(2):191-213. doi: 10.1016/j.critrevonc.2015.03.003. Epub 2015 Mar 19. PMID: 25818202) è necessario monitorare il peso (settimanalmente e nei casi critici quotidianamente). In caso di perdita di peso maggiore del 10% è necessario posizionare un sondino nasogastrico e richiedere una valutazione nutrizionale. In assenza di un recupero nei 10 giorni successivi, deve essere presa in considerazione la PEG (linee guida SINPE e ESPEN).

- è importante indagare la presenza di dolore del paziente (quantificando la sua intensità e la necessità di farmaci antidolorifici), la dieta (tipologia di cibi e loro consistenza, quantità, difficoltà alla deglutizione) e il suo stato emotivo. Inoltre, devono essere forniti consigli nutrizionali e sulla gestione delle mucose e della cute.
- è importante istruire paziente e familiari sulle modalità di contatto con il Centro e sulla gestione di eventuali emergenze.

Paziente che avvia trattamento con polichemioterapia nell'ambito di un trattamento neoadiuvante

Una volta definita la strategia e accertata la compliance del paziente ad essa, il trattamento dovrebbe essere avviato entro una decina di giorni.

Paziente che avvia trattamento palliativo (polichemioterapia + Cetuximab)

È di cruciale importanza verificare la capacità di adesione ad un trattamento settimanale e/o la capacità di aderire ad un protocollo clinico-sperimentale quando indicato (ED et al., 2020). Importante identificare un caregiver con cui condividere le terapie di supporto e la gestione di eventuali scadimenti delle condizioni generali.

Prima di iniziare il trattamento, è importante valutare la necessità di un presidio per la nutrizione e/o per la protezione delle vie respiratorie; deve essere esplorata l'eventuale possibilità di includere il paziente nell'ambito di un protocollo clinico-sperimentale.

Paziente che avvia trattamento palliativo con immunoterapia

Sebbene l'immunoterapia sia generalmente meglio tollerata rispetto alla chemioterapia, il meccanismo d'azione dei nuovi agenti immunoterapici si traduce in un peculiare profilo di tossicità caratterizzato dagli eventi avversi immunorelati (irAEs) che possono potenzialmente interessare qualsiasi organo o apparato; è necessaria quindi una continua e attenta anamnesi per il precoce riconoscimento clinico e la gestione delle manifestazioni da tossicità immunoterapica.

Prima dell'inizio del trattamento immunoterapico è utile sottoporre i pazienti ad esame obiettivo, raccolta di dati anamnestici completi comprensivi di eventuali patologie cutanee, endocrine (in particolare tiroidee e/o surrenali che), del distretto gastrointestinale, respiratorie, cardiovascolari, muscolo-scheletriche, neurologiche, malattie infettive croniche e/o infezioni recenti; in particolare andrebbero raccolte informazioni riguardo possibili patologie autoimmuni che necessitino di terapia steroidea o immunosoppressiva. Pazienti con patologie autoimmuni attive, sottoposti a terapia immunosoppressiva sistemica in trattamento con dosi di prednisone superiori ai 10 mg/die sono stati generalmente esclusi dagli studi clinici per immunoterapia (AF et al., 2020; AIOM.it, linee-guida).

Paziente con malattia avanzata in trattamento

Ad ogni visita è necessario indagare la presenza di dolore o altri sintomi e valutare il performance status e il peso corporeo del paziente.

Esami ematici completi devono essere effettuati ogni 3 settimane, mentre l'emocromo settimanalmente. La PCR ed esami nutrizionali vanno richiesti secondo necessità.

Durante il trattamento è importante gestire gli effetti collaterali del trattamento in maniera coordinata e multidisciplinare.

È importante rilevare e segnalare eventuali difficoltà nel contesto socio-familiare, coinvolgendo il curante anche con contatto telefonico diretto.

In caso di deterioramento del quadro, deve essere discusso e avviato con il paziente, il caregiver e il Curante un programma di continuità assistenziale comprensivo di cure palliative.

Neoplasie del rinofaringe

Il trattamento con cisplatino concomitante a radioterapia come primo atto terapeutico (esclusivo) è indicato nelle forme localmente avanzate del rinofaringe e rappresenta una valida opzione nelle forme localmente avanzate di orofaringe, base della lingua, laringe, ipofaringe e seni paranasali (LG AIOM e NCCN.org, clinical practice guidelines). Nei tumori di rinofaringe, l'associazione cisplatino-taxani dimostra un'alta efficacia, e, comparato con il regime cisplatino-fluorouracile, risulta statisticamente migliore sulla DFS. (*Chemotherapy regimens containing taxanes or fluorouracil in nasopharyngeal carcinoma. Which better?* Jing-Lin Mi Oral Oncology 74 (2017) 34-39).

Per i tumori del rinofaringe localmente avanzati è possibile anche valutare chemioterapia d'induzione con gemcitabina (1000 mg/mq giorni 1,8) e cisplatino (80 mg/mq giorno 1) ogni 21 giorni (Zhang et al., 2019).

I pazienti con malattia avanzata del rinofaringe sono candidati in prima linea a schemi polichemioterapici standard come sale di platino (cisplatino 100 mg/mq oppure carboplatino AUC 5) + 5 Fluorouracile 1000 mg/mq/ die ev ic gg1°-4° oppure cisplatino 80 mg/mq g1°+ gemcitabina 1000 mg/mq g1°,8° q 21 x 6 cicli (quest'ultimo rappresenta al momento l'opzione "di scelta" avendo ottenuto in studi clinici migliori risultati in termini di sopravvivenza e attività rispetto al "vecchio" standard cisplatino-5FU) (Zhang L et al. 2016; Perri F et al. 2019). Dalla seconda linea in poi, invece, si utilizzano monochemioterapie o anche immunoterapia in accordo con le condizioni del paziente (Chen et al., 2019) anche se al congresso ESMO 2021 A.T. Chan ha presentato i risultati dello studio Keynote – 122 che randomizzava a fare in seconda linea (e successive) chemioterapia standard a scelta dell'investigatore (capecitabina, gemcitabina, docetaxel) vs. immunoterapia (Pembrolizumab). In tale studio, l'immunoterapia non ha migliorato in modo significativo i risultati della monochemioterapia (Chan A.T., abstract 8580,annoncol 2021).

Inoltre, sono stati già resi disponibili i dati di 3 studi randomizzati di fase III che testavano associazioni di chemioterapia (sali di platino e gemcitabina) con immunoterapici agenti sull'asse PD-1/PD-L1 [camrelizumab (Yang et al, Lancet Oncol 2021), toripalimab (Mai HQ et al, Nature Medicine 2021), tislelizumab (Zhang L et al, ASCO 2022 40:36_suppl, 384950-384950)]

che hanno evidenziato un vantaggio rispetto al trattamento chemioterapico standard (sale di platino e gemcitabina). Questo dato su associazione di chemioterapia e immunoterapia, nel prossimo futuro, potrebbe aprire nuovi scenari di trattamento per la prima linea del carcinoma del rinofaringe ricorrente – metastatico.

Infine, nell'ambito del trattamento chemio-radioterapico concomitante il cisplatino può essere proposto a cadenza settimanale con dosi di 40 mg/mq/settimana x 7 settimane durante il trattamento curativo.

Neoplasie delle ghiandole salivari

Le indicazioni alla terapia sistemica sono differenti in relazione all'istologia della neoplasia. Vista la complessità della classificazione WHO, parliamo di carcinoma adenoide cistico (ACC) e di carcinomi non-adenoide cistico (non-ACC). REF_Alfieri S, Oral Oncology 2017].

Terapia sistemica per ACC

L'indicazione ad eseguire una terapia sistemica nel gruppo ACC non è frequente considerati il comportamento biologico indolente nella maggior parte dei casi e la scarsità di opzioni farmacologiche efficaci. Si conferma l'indicazione a eseguire un trattamento sistemico attivo solo quando la crescita della malattia è fonte (attuale o futura) di sintomi e disturbi per il paziente, oppure quando la malattia è in progressione clinica e/o radiologica. L'atteggiamento "wait and see" può essere condiviso nei soggetti con basso carico di malattia sistemica e, in particolare, in caso di localizzazioni polmonari (Cavalieri S, EJC, 20209). Un approccio loco-regionale (es. metastasectomia; radiofrequenza) può essere considerato solo in casi molto selezionati (Girelli L, Oral Oncol, 2017). Laddove possibile deve essere incoraggiato l'arruolamento dei pazienti all'interno di studi clinici. L'esame NGS non è raccomandato di routine. La presenza di una di queste tre alterazioni molecolari, fusione di *MYB/NFIB* (50-70% dei casi), riarrangiamento di *MYB* o di *MYBL1-NIFIB* (5-15% dei casi) caratterizza la maggior parte degli ACC (Geiger J, ASCO Guidelines 2021; van Herpen C, ESMO Open 2022).

Le indicazioni terapeutiche sistemiche disponibili in Italia sono costituite unicamente da chemioterapia (preferenzialmente a base di cisplatino o derivati in combinazione con doxorubicina) o da lenvatinib 24 mg (farmaco ad azione anti-angiogenica approvato sec. Legge 648/96 da A.I.F.A. in data 01 Luglio 2020) (Geiger J, ASCO Guidelines 2021; van Herpen C,

ESMO Open 2022). Non ci sono dati diretti di confronto che stabiliscano la superiorità di un trattamento rispetto all'altro, né abbiamo fattori prognostici utili per la scelta.

Ci sono delle raccomandazioni da seguire prima dell'avvio della terapia sistemica:

- valutare se vi è o meno un rischio di sanguinamento per le sedi di malattia. Ad esempio, presenza (o rischio) di infiltrazione vascolare, in caso di terapia con lenvatinib; occorre ponderare il bilancio rischio/beneficio prima di avviare il trattamento e informare lo stesso paziente di tale valutazione, condividendo le decisioni definitive;
- valutare se è necessario il posizionamento di protesi/stent (vascolari; tracheali; bronchiali)
- valutare se vi sono sedi di malattia che aumentino il rischio di infiltrazione tracheo-bronchiale. In questi casi è suggerita la broncoscopia fra gli esami di staging, al fine di valutare il grado e la sede di infiltrazione e l'opportunità di avvio del trattamento sistemico. Potrebbe essere utile il posizionamento di protesi/stent a scopo profilattico;
- effettuare esami ematochimici completi (emocromo, funzione epato-renale, funzionalità tiroidea, esame chimico-fisico delle urine). La funzionalità tiroidea va monitorata perché nel 10-15% dei pazienti trattati con radioterapia sul collo può essere presente un ipotiroidismo subclinico; l'ipotiroidismo è anche un effetto collaterale di lenvatinib e può peggiorare durante il trattamento;
- se il paziente fosse candidato a terapia con cisplatino (da solo o in associazione ad adriamicina) occorre effettuare un esame audio-impedenzometrico basale e valutare la funzione renale pre-trattamento;
- se il paziente fosse candidato a terapia con lenvatinib e/o potenzialmente cardi tossica (antracicline), si raccomanda di effettuare un ECG (con calcolo del QTc), ed ecocardiogramma color doppler. Inoltre, è raccomandato il monitoraggio dei valori pressori prima dell'avvio e durante la terapia con lenvatinib;
- studio delle interazioni farmacologiche (specie al fine di evitare interazioni metaboliche atte ad allungare intervallo di QTc all'ECG). In caso di riscontro di farmaci ancillari potenzialmente interagenti, specie con il lenvatinib, si deve valutare la sospensione, o se indispensabili, dovranno essere sostituiti con farmaci privi di tale capacità di interazione. Si suggerisce a tale proposito il sito <https://intercheckweb.marionegri.it>
- valutazione del peso corporeo basale e dello stato nutrizionale del paziente;

- esecuzione di ortopantomografia (Rx arcate dentarie) + visita odontoiatrica al fine di escludere presenza di potenziali focolai di osteoradionecrosi;
- ricordare ai/alle pazienti fertili di usare metodi contraccettivi dato il potenziale potere teratogeno dei farmaci oncologici.

TERAPIA SISTEMICA: non-ACC

Nel gruppo non-ACC esistono più di 20 istotipi differenti: si va da forme più indolenti e tendenzialmente meno aggressive nella propria evoluzione clinica (ad es. carcinoma a cellule aciniche, carcinoma secretorio, carcinoma mioepiteliale) a forme più evolutive e più aggressive come l'adenocarcinoma Non Altrimenti Specificato, NAS; il carcinoma duttale o dei dotti salivari; il carcinoma mucoepidermoide ad alto grado, il carcinoma ex adenoma pleomorfo, ecc (Ross JS et al, Ann Oncol 2017).

A differenza di ACC, la terapia sistemica è sempre raccomandata nelle forme più aggressive e a prognosi più infausta. Tra le forme ad andamento indolente, invece, si pone più attenzione al rapporto rischio/beneficio, ai sintomi prodotti della malattia e all'andamento di crescita rispetto alla storia pregressa o alla presentazione metastatica di malattia già all'esordio (quest'ultima, quando presente, rappresenta una condizione prognostica sfavorevole e meritevole pertanto di trattamento attivo).

Le possibilità terapeutiche in questo gruppo sono essenzialmente costituite da farmaci chemioterapici (cisplatino o derivati +/- taxolo o antracicline). Per alcune istologie selezionate dove sono note alterazioni molecolari actionable (ad esempio, espressione dei recettori per gli androgeni e HER2 nel carcinoma duttale e riarrangiamento di NTRK nel carcinoma secretorio), si può ipotizzare un trattamento target [Fushimi C, Ann Oncol 2018], [Takahashi H, J clin Oncol 2019]. [Le X, Oncologist 2022].

Per quanto riguarda le misure preventive (pre-trattamento) o correttive / di monitoraggio (durante il trattamento oncologico attivo), valgono le stesse raccomandazioni già espresse nel paragrafo dei tumori ACC, eccetto ovviamente quelle specifiche per il lenvatinib, che attualmente non ha indicazione nelle forme non-ACC. La valutazione basale e il monitoraggio in corso trattamento con farmaci potenzialmente cardiotossici (es. schedule di chemioterapia contenente antracicline e/o terapie target anti-HER2) è sempre raccomandata [REF: Curigliano G et al, ESMO Guidelines, Ann Oncol 2020].

Follow-up

Tempistica e metodiche radiologiche

Non esiste una sicura evidenza scientifica che indichi un'ottimale strategia nella sorveglianza radiologica dei pazienti con SCC del distretto testa-collo, in particolare non esiste chiara evidenza sull'impatto dell'uso sistematico dell'imaging radiologico nel follow-up sulla prognosi di questi pazienti. Le linee guida elaborate dalle società oncologiche internazionali mostrano un'ampia variabilità delle tempistiche e delle metodiche radiologiche raccomandate (Allegato 3 - Tabella 1).

Generalmente la RM, integrata con imaging di diffusione, è considerata la tecnica di elezione, superiore alla TC nell'identificazione della persistenza e recidiva di malattia. Tuttavia, in relazione alla mancanza di studi che confrontino le tecniche in modo diretto, il livello di evidenza scientifica di questa affermazione è classificabile come "expert opinion" (livello IV). Nel follow-up dei tumori dei seni paranasali in particolare la RM permette alcuni rilevanti vantaggi quali la migliore discriminazione tra secreti ritenuti e un'eventuale recidiva, l'analisi con maggiore risoluzione di contrasto degli elementi utilizzati per la ricostruzione (in particolare la plastica durale), l'identificazione più precisa di eventuali complicanze. L'US, eventualmente integrata da FNA, può fornire informazioni integrative in presenza di dubbio clinico o radiologico di ripresa/persistenza di malattia linfonodale, sebbene abbia molti limiti nei pazienti trattati con chemio-radioterapia, in relazione alla presenza di necrosi nei residui linfonodali. Da un'analisi retrospettiva dei lavori della letteratura emerge che nei pazienti con SCC delle alte vie aerodigestive la 18F FDG PET/TC è la metodica con il più elevato valore predittivo negativo per la diagnosi di persistenza/recidiva locale di malattia e di localizzazioni a distanza. Tale metodica di imaging è tuttavia caratterizzata da valore predittivo positivo relativamente basso, che impone in caso di sospetta positività la correlazione con l'imaging morfologico. Inoltre, allo stato attuale esistono studi che non hanno rilevato un vantaggio in termini di aumento di sopravvivenza nei pazienti asintomatici sottoposti a sorveglianza con PET/TC. Si consiglia di eseguire l'esame PET/TC entro 6 mesi dalla fine del trattamento per i pazienti con HNC locoregionale avanzato (generalmente definito come carcinoma a cellule squamose T3-4 o N2-3 di origine mucosa), preferibilmente dopo le 12 settimane dal completamento del trattamento per ridurre il rischio di risultati falsi positivi, in particolare in ambito post-operatorio. Le linee guida attuali [2-7] differiscono notevolmente nel loro approccio all'imaging successivo al trattamento. Le successive raccomandazioni per i pazienti asintomatici variano da valutazione clinica a imaging

di routine periodico regolare, soprattutto per le regioni anatomiche inaccessibili all'esame clinico (Allegato 3 - Tabella 1). La cadenza dei controlli clinico-radiologici deve comunque essere personalizzata in base al rischio specifico di recidiva di malattia (stadio, stato dei margini, tipo di trattamento, grado, istotipo) ed eventualmente protratta oltre il quinto anno di follow up.

Criteria di valutazione post-trattamento

Le conclusioni dei referti radiologici post-trattamento possono essere poco informative sulla valutazione della risposta al trattamento e poco efficaci nell'indirizzare il clinico nella scelta terapeutica. Per questo, l'uso di referti strutturati ha un valore aggiunto nella gestione del follow-up.

Esistono diversi sistemi di valutazione di risposta al trattamento per i tumori testa-collo, ciascuno dei quali valuta caratteristiche di imaging differenti. Il sistema RECIST 1.1 [8] si basa esclusivamente sui cambiamenti nelle dimensioni del tumore (T) e dei linfonodi (N), i PET Response Criteria (1.0)-PERCIST (1.0) [9] si basano esclusivamente sulla risposta della captazione PET-TC, il Neck Imaging Reporting and Data System (NI-RADS) [5] integra dimensioni, morfologia e caratteristiche di imaging multimodale di T e N per valutare la risposta al trattamento (Allegato 3- Flow-charts e Tabella 2). Nei pazienti arruolati in trials clinici per il trattamento immunoterapico andrebbero utilizzati i criteri iRECIST [10].

Raccomandazioni per il follow up nei pazienti sottoposti a trattamento chirurgico (cavo orale, orofaringe, laringe in stadio avanzato, ipofaringe, nasosinusali; ghiandole salivari).

Criteria di selezione	Tempistica	Modalità*	Criteria di valutazione suggeriti per T e N
Tutti i pazienti	Entro 6 mesi dal termine del trattamento	RM (I scelta)**, TC (se RM non disponibile o controindicata) 18F FDG PET/TC nei casi dubbi	Neck Imaging Reporting and Data System (NI-RADS)
Tutti i pazienti	Nei primi 2 anni dal	RM (I scelta),	Neck Imaging

	termine del trattamento, ogni sei mesi.	TC (se RM non disponibile o controindicata) 18F FDG PET/TC nei casi dubbi§	Reporting and Data System (NI-RADS)
Tutti i pazienti	Dopo 3 anni fino a 5 anni dal termine del trattamento, una volta all'anno	RM (l scelta), TC (se RM non disponibile o controindicata) 18F FDG PET/TC nei casi dubbi§	Neck Imaging Reporting and Data System (NI-RADS)
<p>* Per i protocolli di studio RM e TC vedi Allegato 1. Indicazioni tecniche</p> <p>** RM con bobina dedicata nei tumori della laringe.</p> <p>§ solo per istotipi ad alto grado nei carcinomi delle gh salivari;</p>			

Raccomandazioni per il follow-up nei pazienti sottoposti a (chemio)-radioterapia (rinofaringe, orofaringe, ipofaringe, naso-sinusali)

Criteri di selezione	Tempistica	Modalità*	Criteri di valutazione suggeriti T	Criteri di valutazione suggeriti N
Tutti i pazienti	Entro 3-6 mesi dal termine del trattamento**	18F FDG PET/TC (integrata da TC con mdc) RM solo nei casi dubbi***	PET Response Criteria (1.0)- PERCIST (1.0) Neck Imaging Reporting and Data System (NI-RADS)	PET Response Criteria (1.0)- PERCIST (1.0) Neck Imaging Reporting and Data System (NI-RADS)
Tutti i pazienti	Nei primi 2 anni dal termine del trattamento, ogni sei mesi.	RM (l scelta), TC (se RM non disponibile o controindicata)	PET Response Criteria (1.0)- PERCIST (1.0) Neck Imaging	PET Response Criteria (1.0)- PERCIST (1.0) Neck Imaging

		18F FDG PET/TC nei casi dubbi	Reporting and Data System (NI-RADS)	Reporting and Data System (NI-RADS)
Tutti i pazienti	Dopo 3 anni fino a 5 anni dal termine del trattamento, una volta all' anno	RM (I scelta), TC (se RM non disponibile o controindicata) 18F FDG PET/TC nei casi dubbi	PET Response Criteria (1.0)- PERCIST (1.0) Neck Imaging Reporting and Data System (NI-RADS)	PET Response Criteria (1.0)- PERCIST (1.0) Neck Imaging Reporting and Data System (NI-RADS)
* Per i protocolli di studio RM e TC vedi Allegato 1. Indicazioni tecniche				
**Preferibilmente a 12 settimane dalla fine del trattamento.				
*** Se 18F FDG PET/TC non disponibile eseguire RM o TC a 8 settimane.				

Laringe: Nei tumori in stadio iniziale può essere sufficiente controllo clinico con fibroscopia e NBI (narrow band imaging) (ogni 2 mesi il primo anno, ogni 4 mesi il secondo, semestrali fino al quinto). Nei casi dubbi o nei tumori in stadio avanzato è indicato approfondimento radiologico mediante TC o RM con bobina dedicata: semestrale i primi due anni e annuale fino al quinto.

RM (I scelta nei tumori glottici trattati conservativamente con RT o chirurgia laser,) se le caratteristiche tecniche della apparecchiatura e l'expertise radiologico lo consentono)

Stadiazione sistemica

Pazienti con neoplasia in stadio localmente iniziale alla diagnosi (T1-T2 N0), forti fumatori:

TC torace annuale (suggerita).

Pazienti con neoplasia in stadio localmente avanzato (T3-T4 o N+) alla diagnosi:

Stadiazione sistemica annuale con ¹⁸F FDG PET/TC o TC total body + scintigrafia ossea.

La cadenza dei controlli clinico-radiologici deve comunque essere personalizzata in base al rischio specifico di recidiva di malattia (stadio, stato dei margini, tipo di trattamento, grado, istotipo) ed eventualmente protratta oltre il quinto anno di follow up.

Viceversa, oltre i 5 anni il follow up può essere demandato al MMG (curante); è fondamentale rilasciare una relazione dettagliata riguardante la storia oncologica del paziente e suggerire cadenza e modalità dei controlli. Inoltre, è importante assicurare una via di comunicazione preferenziale del MMG con gli specialisti che hanno curato il paziente in modo da poter ottenere in tempi rapidi una loro valutazione in caso di dubbia recidiva. Tuttavia, in modo particolare per l'orofaringe, è consigliabile eseguire una visita specialistica otorinolaringoiatrica o chirurgica maxillo-facciale annuale.

Check-list di refertazione radiologica

Per gli esami TAC e RM di follow up si suggerisce l'uso del referto strutturato secondo il modello NI-RADS [5] con le conseguenti raccomandazioni sul follow up. Per un'accurata assegnazione della categorie NI-RADS si rimanda alle flow chart e alla Tabella 2 dell'Allegato 4.

Indicazione:
Sede del tumore primitivo:
HPV status:
Chirurgia:
Chemioterapia o Radioterapia pre-chirurgia:
Radioterapia post-chirurgia:
Tecnica:
Confronto:
Osservazioni:
A) Tumore primitivo
1: Non evidenza di recidiva, suggerire regolare follow up

2: Dubbia recidiva:

- anomalie superficiali (cute e superficie mucosa), suggerire correlazione con esame clinico;
- anomalie localizzate in profondità < 1 cm, suggerire follow up a breve distanza di tempo o completamento con esame PET-TC;
- anomalie localizzate in profondità > 1 cm, suggerire completamento con esame PET-TC o biopsia

3: Alto sospetto (comparsa di nuovo nodulo o massa)

4: Recidiva confermata**B) Linfonodi**

1: Non evidenza di recidiva, suggerire regolare follow up

2: Dubbia recidiva o persistenza linfonodale

- a) < 1.5 cm suggerire PET/CECT o breve follow up
- b) > 1.5 cm suggerire PET/CECT o biopsia

3: Alto sospetto (nuova comparsa di linfonodo o necrosi) suggerire biopsia

4: Recidiva nota

Conclusione: Categoria NI-RADS su T e N

ALLEGATO 2.

Informazioni generali		
Nome Cognome :		Cartella clinica :
Telefono :		Email:
Staff curante (Nomi, riferimento)		
Tutor del percorso:		
MMG:		
Chirurgo:		
Oncologo Radioterapista :		
Oncologo Medico:		
Altri :		
Sintesi del trattamento		
Diagnosi		
Tipo tumore/sede /istologia :		Anno diagnosi :
Stadio: IVa		
Trattamento completato		
Chirurgia <input type="checkbox"/> Si <input type="checkbox"/> No		Data (anno):
Chirurgia /sede/istologia pTN :		
Radioterapia <input type="checkbox"/> Yes <input type="checkbox"/> No	Area trattata:	Terminata (anno):
Terapia sistemica <input type="checkbox"/> SI <input type="checkbox"/> No <input type="checkbox"/> Concomitante a radioterapia <input type="checkbox"/> Neoadiuvante		
Nome del farmaco		Terminata (anno)
<input type="checkbox"/> Carboplatino		
<input type="checkbox"/> Cisplatino		
<input type="checkbox"/> Paclitaxel		
<input type="checkbox"/> Fluorouracile		
<input type="checkbox"/> Cetuximab		
<input type="checkbox"/> Altro		
Segni o sintomi persistenti al termine della terapia <input type="checkbox"/> SI <input type="checkbox"/> No (specificare) :		
Trattamento in corso		
Terapie in corso <input type="checkbox"/> Si <input type="checkbox"/> No		
Tipo	Durata prevista	Effetti collaterali attesi
Follow-up		
Programmazione visite cliniche		
Specialista	Cadenza	

ALLEGATO 3.

Raccomandazioni rivolte a MMG e ai clinici coinvolti nel follow-up dei pazienti con tumore testa e collo

1. *Follow-up per diagnosi di recidiva o di metastasi e riconoscimento secondi tumori (fare riferimento a LG AIOCC per gli esami e le tempistiche suggerite):*
 - Il MMG e il clinico specialista sono tenuti a educare il paziente circa i segni e i sintomi associati a sospetto di recidiva di malattia;
 - Il MMG indirizzerà il caso sospetto allo specialista a conclusione del follow-up.

2. *Valutazione degli effetti tardivi secondari alla malattia e al suo trattamento*

A ogni vista di follow-up, ma anche in quelle a opera del MMG, si valuteranno i seguenti parametri:

- a. Paralisi nervo spinale accessorio, in presenza della quale il paziente va indirizzato a terapia riabilitativa.
- b. Dolore cervicale, neuropatie, spasmi muscolari in presenza dei quali il Paziente va indirizzato a terapia riabilitativa a cui associare terapia farmacologica (per es gabapentin) o a terapia locale con tossina botulinica.
- c. Disfunzione della spalla. È necessario valutare il grado di deficit e vanno indicate misure riabilitative attraverso esercizi autogestiti dal Paziente (nei casi lievi) o dietro prescrizione dello specialista fisiatra.
- d. Trisma: valutazione dell'entità del trisma ed eventuale invio del Paziente a terapia riabilitativa e odontoiatra/gnatologo. In presenza di dolore è utile terapia farmacologica.
- e. Disfagia, inalazione, stenosi: in presenza di queste condizioni è necessario lo studio della deglutizione e successiva terapia riabilitativa, dieta appropriata e, se necessario, dilatazioni endoscopiche.
- f. Reflusso gastroesofageo: trattamento con adeguata terapia medica e educazione del Paziente appropriata (cuscino alto, non bere 3 ore prima di coricarsi, evitare alcolici e fumo).

Informare il Paziente circa il rischio di sviluppare tumore esofageo. Riferire il Paziente al gastroenterologo se i sintomi dopo terapia appropriata non regrediscono.

- g. Linfedema: l'edema dei tessuti profondi deve essere monitorato dallo specialista che abbia dimestichezza con l'esame endoscopico. L'edema dei tessuti superficiali può beneficiare di terapia fisica locale (massaggi e linfodrenaggio).
- h. Fatigue: si raccomanda di ricercare la causa fra anemia, ipotiroidismo, depressione, disturbi del sonno, dolore e di trattare il quadro in modo appropriato. In assenza di cause si raccomanda attività fisica e supporto psicologico.
- i. Alterazioni e perdita del gusto: si raccomanda di riferire il Paziente al dietista.
- j. Perdita udito, equilibrio, neuropatia vestibolare: si raccomanda di riferire il Paziente allo specialista otorinolaringoiatra, audiologo, e/o neurologo.
- k. Disturbi del sonno/apnee: monitoraggio del quadro (con eventuale esecuzione di polisonnografia), ricerca della causa (ostruzione nasale, ostruzione faringea, decubito) e sua correzione. È utile anche l'umidificazione dell'ambiente.
- l. In presenza di disturbi della voce (disfonia, disartria) si raccomanda di riferire il paziente al logopedista.
- m. Ipotiroidismo: diagnosi e terapia appropriata.
- n. Per l'igiene orale, carie, periodontopatie si raccomanda di riferire il Paziente a controlli odontoiatrici periodici, evitare fumo e alcol.
- o. Xerostomia: si raccomandano sciacqui orali senza alcol, dieta ipoglicemica, non piccante, evitare caffeina, e cibi acidi.
- p. Osteonecrosi: si raccomanda il riconoscimento precoce di tumefazione/dolore della mandibola e invio del Paziente al chirurgo.
- q. Candidosi/infezioni orali: in presenza di infezioni non responsive ad antifungini si raccomanda di inviare il Paziente a specialista (odontoiatra, stomatologo, otorinolaringoiatra).
- r. Alterazioni della percezione dello schema corporeo e dell'immagine del sé: è necessario fornire al Paziente un supporto psicologico.
- s. Stress/depressione/ansia: si raccomanda monitoraggio periodico con questionario validato ed eventuale invio del Paziente allo psichiatra/ neurologo.

3. *Promozione della salute*

- a. **Informazione:** si raccomanda di fornire al Paziente tutte le informazioni eventualmente richieste circa l'esito della cura e gli effetti tardivi, le cure possibili e gli esiti previsti.
- b. **Peso:** si raccomanda di fornire adeguate informazioni per il mantenimento di un peso appropriato.
- c. **Attività fisica:** si raccomanda di riferirsi a linee guida internazionali ([http:// cancer-codeeurope.iarc.fr/index.php/it/](http://cancer-codeeurope.iarc.fr/index.php/it/)).
- d. **Nutrizione:** si raccomanda di riferirsi a linee guida internazionali ([http:// cancer-codeeurope.iarc.fr/index.php/it/](http://cancer-codeeurope.iarc.fr/index.php/it/)), tenendo conto di eventuali disturbi della deglutizione.
- e. Smettere di fumare.
- f. Igiene orale/dentale.

4. *Coordinamento delle cure*

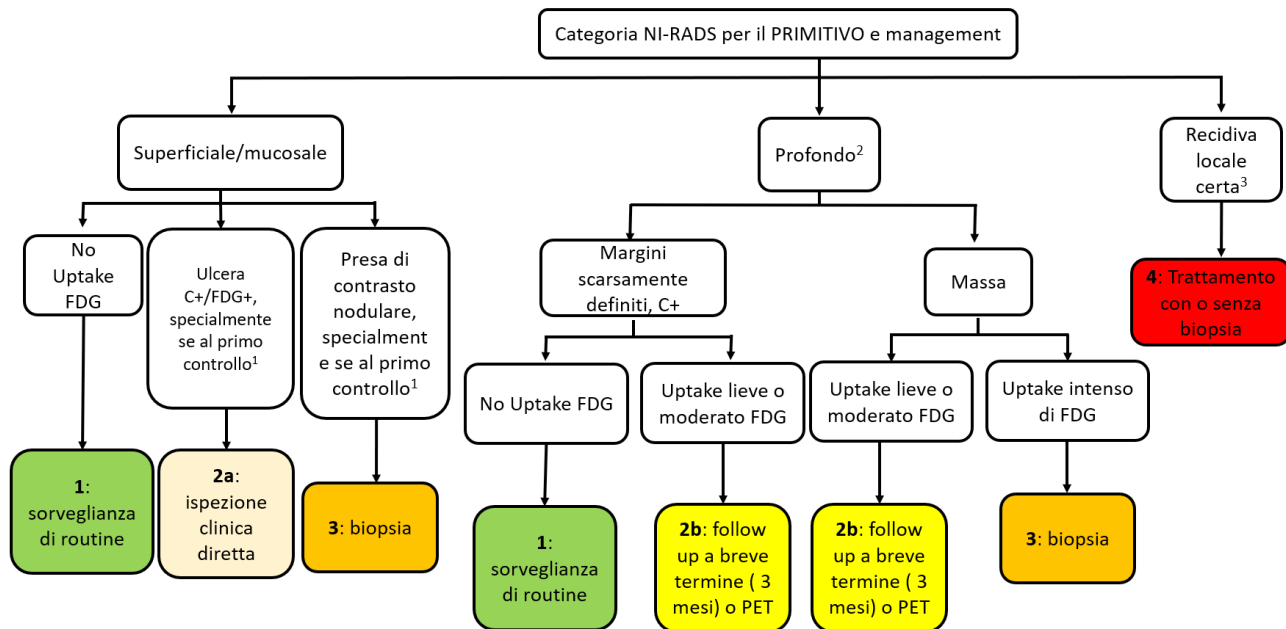
- a. È necessaria la pianificazione delle attività di cura e assistenza di concerto con gli specialisti oncologi.
- b. È necessaria la comunicazione fra tutti gli specialisti.
- c. È necessaria l'inclusione del caregiver.

Tabella 1. Linee guida

Linee guida	Valutazione radiologica Post-trattamento		Valutazione radiologica Successiva	
	Criteri di Selezione	Timing e metodica	Criteri di Selezione	Timing e modalità
NCCN [2]	Tumori localmente avanzati (T3, T4, N1, N2, or N3), o distretti anatomici difficili da esplorare.	PET/TC entro 3-6 mesi. TC e RM entro 3-4 mesi	Distretti difficili da esplorare endoscopicamente. Non indicata nei Pazienti asintomatici con esame clinico negativo.	Raccomandazioni non ben definite. Valutazione radiologica annuale con la stessa metodica usata inizialmente per le zone inaccessibili ad esame clinico.
ASCO [3]	Tumori localmente avanzati (T3, T4, N1, N2, or N3), o NO con alto rischio di metastasi linfonodali occulte.	PET/TC \geq 12 settimane dalla fine del trattamento	Pazienti con LN residuo con captazione lieve e \leq 1 cm o LN residuo \geq 1 cm senza captazione all'imaging iniziale post-trattamento	Raccomandazioni non ben definite. Da considerare cross-sectional imaging (frequenza non specificata).
ASHNS [4]	Tumori localmente avanzati (T3, T4, N2, or N3) di oro-ipofaringe, laringe glottica e sopraglottica e nasofaringe.	12 settimane dalla fine del trattamento. Modalità non specificata.	Non consigliato di routine. Da prendere in considerazione nei Pazienti fumatori, nei tumori del rinofaringe e inizialmente per le zone inaccessibili ad esame clinico.	Raccomandazioni non ben definite

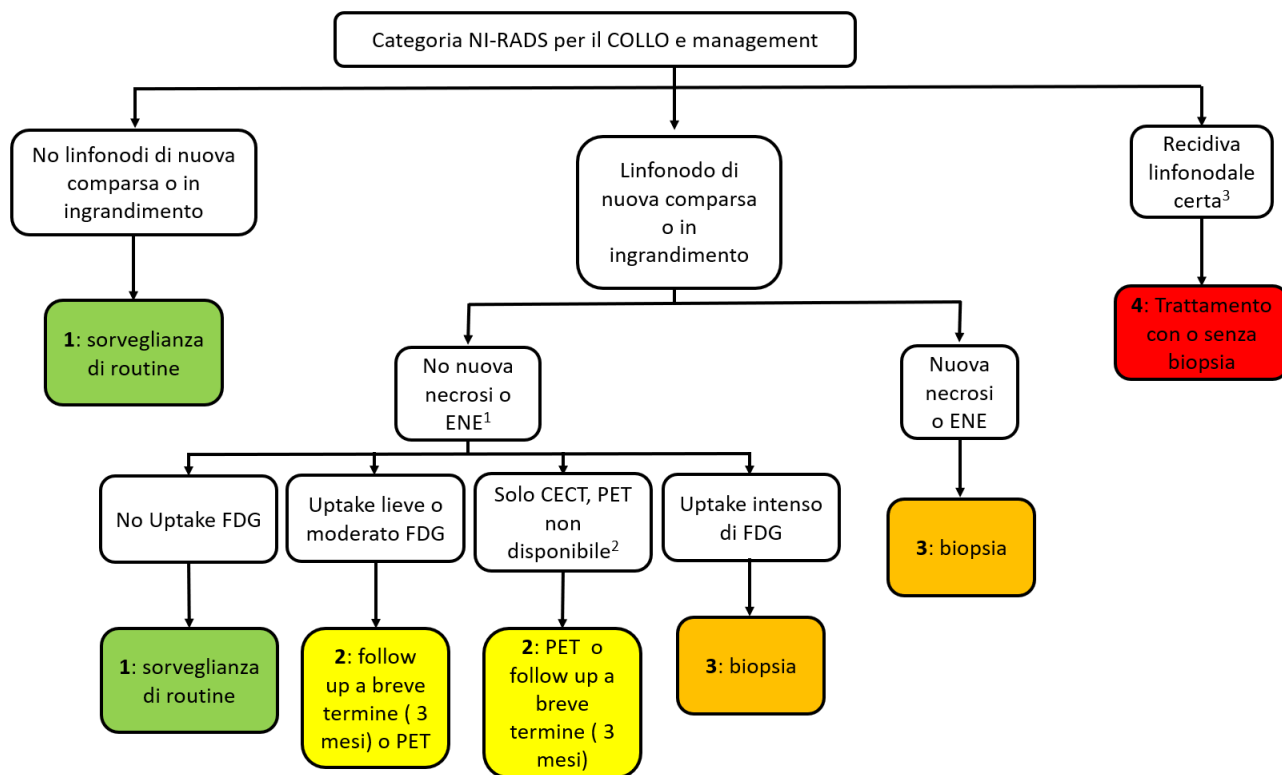
NIRADS [5]	Tutti i Pazienti con tumore testa-collo.	PET/TC 8-12 settimane dopo il trattamento. TC da 12 settimane a 6 mesi (da integrare con RM in presenza di sospetto di iniziale coinvolgimento della base cranica)	Tutti i Pazienti	TC/RM o PET/TC 6 mesi dopo il primo imaging di sorveglianza TC/RM 12 mesi dopo il primo imaging di sorveglianza TC/MRI ogni anno dopo Ogni 3 mesi in presenza di reperti sospetti (p. es., categoria 2), in base al singolo caso.
ACS [6]	Cavo Orale, Laringe, Faringe (si può applicare anche alle ghiandole salivari, cavità nasali, seni paranasali e nasofaringe)	≤6 mesi	Non raccomandato	Non definito
ESMO [7]	Per i tumori localmente avanzati	≥ 3 mesi PET-TC nei pazienti N positivi	Pazienti sintomatici o con sospetto clinico di recidiva	Non definito

Flow chart 1. Categorie NI-RADS Tumore primitivo T e raccomandazioni per il follow up [5]



1. Alla maggior parte delle alterazioni mucosali viene assegnata una categoria NI-RADS 2a in quanto i chirurghi o gli oncologi possono valutare direttamente la mucosa; le alterazioni focali mucosali hanno un'alta probabilità di rivelarsi alterazioni associate al trattamento nel primo controllo post-terapia. Tuttavia, alterazioni "mass like" mucose o sottomucose superficiali possono essere classificate come NI-RADS 3, specialmente se si sviluppano successivamente al primo controllo post-trattamento.
2. Al di fuori del primo controllo post trattamento, la sorveglianza può essere effettuata solo con CECT o MRI senza PET. La PET è raccomandata come approfondimento nella categoria NI-RADS 2.
3. Sulla base di conferma anatomopatologica o reperti certi radiologici. La biopsia può essere richiesta in pazienti da arruolare in trials clinici, in caso contrario è possibile proseguire nel trattamento.

Flow chart 2. Categorie NI-RADS Linfonodi N e raccomandazioni per il follow up [5].



1. Linfonodi patologici trattati possono avere un'area centrale di ridotta densità/rim enhancement o necrosi; sono assegnati alla categoria NI-RADS 1 se non è presente uptake di FDG
2. Se si riscontrano la comparsa o l'accrescimento di un linfonodo alla CECT in assenza di reperti morfologici anomali, si assegna la categoria NI-RADS 2 con la raccomandazione di effettuare una PET/TC. L'assenza o presenza di captazione di FDG possono essere usate per aggiornare la categoria a NI-RADS 1 o NI-RADS 3.
3. Sulla base di conferma anatomopatologica o reperti certi radiologici. La biopsia può essere richiesta in pazienti da arruolare in trials clinici, in caso contrario è possibile proseguire nel trattamento.

Tabella 2. NI-RADS™ Categorie di Risonanza Magnetica, Reperti e Raccomandazione per il follow up.

CATEGORIA	T	N	REPERTI		Raccomandazioni per il follow up
			T	N	
Valutazione incompleta	0	0	<ul style="list-style-type: none"> • Precedente documentazione radiologica non disponibile, da richiedere per confronto 		Assegnare la categoria quando il precedente sarà disponibile
Non segni di sospetta recidiva	1	1	<ul style="list-style-type: none"> • Normale esito post-trattamento • Contrast enhancement lineare sottile della mucosa o edema sottomucoso • Ipo- intensità del segnale in T1 e T2 riferibile a esito cicatriziale / fibrosi • Distorsione "non mass-like" dei tessuti molli con segnale T2-iperintenso (non T2-intermedio), che suggerisce edema / infiammazione <p><i>Nota: è necessario avere familiarità con l'aspetto dei lembi di ricostruzione (che spesso hanno caratteristiche di enhancement e segnale diverse rispetto al tumore originale)</i></p>		Regolare follow up
	1f	<p>Confronto con esami precedenti successivi al primo trattamento*:</p> <ul style="list-style-type: none"> • Non evidenza di lesione nodulare focale o mass-like di nuova comparsa; • Migliore definizione dei piani di clivaggio adiposi nelle sequenze T1WI pre-contrasto e/o invariato o diminuito contrast enhancement nei forami della base cranica e nelle localizzazioni perineurali <p>Primo studio post-trattamento:</p> <ul style="list-style-type: none"> • Scomparsa del tumore, nessuna lesione nodulare o mass-like di nuova comparsa • Riduzione del tessuto patologico e/o del contrast enhancement nei forami della base cranica e delle localizzazioni perineurali, migliore visualizzazione dei piani di clivaggio adiposi nelle T1WI pre-contrasto 	Tessuto linfonodale residuo con minor enhancement o nessun uptake di FDG se PET/TC è disponibile		
	2a		<ul style="list-style-type: none"> • Enhancement focale della mucosa, non simile alla lesione primitiva[†] o area di restrizione del segnale nelle sequenze pesate in Diffusione 	<ul style="list-style-type: none"> • Tessuto linfonodale residuo con enhancement eterogeneo o captazione alla FDG da lieve a moderato se PET/CT disponibile • Linfonodo di nuovo riscontro o in aumento dimensionale † senza 	Categoria T 2a: ispezione diretta
			<ul style="list-style-type: none"> • Lesioni non nodulari, profonde, dei tessuti molli • Lesione dei tessuti molli le cui caratteristiche RM sono differenti dal tessuto 		Categoria T 2b o 2f, o N 2: follow-up MRI o PET a breve termine per confermare una

Basso livello di sospetto	2b	2	<p>patologico nelle sequenze pesate in diffusione e nelle sequenze post-contrasto o di diverso segnale T1 e T2 (e quindi considerato 2b anziché 3)[§]</p> <ul style="list-style-type: none"> • Lesione con segnale intermedio in T2, anzi che iperintenso (e quindi considerato 2b anziché 1)[†] 	<p>caratteristiche patologiche certe</p> <ul style="list-style-type: none"> • Qualsiasi discordanza tra RMI o PET se PET/CT o PET/MRI sono disponibili; incremento dimensionale di un linfonodo o di una lesione nei tessuti molli del collo con lieve o nessun uptake alla PET/CT o uptake focale senza lesioni correlate alla RM [‡] 	<p>alterazione sottomucosa o linfonodi sospetti</p> <p><i>Nota: La PET non ha un'elevata sensibilità nella valutazione della malattia perineurale a livello della base cranica. Come tale, per una categoria 2b o 2f del primitivo associato a localizzazione perineurale, la MRI di follow-up a breve termine è preferibile rispetto alla PET.</i></p>
	2f		<p>Primo studio post-trattamento:</p> <ul style="list-style-type: none"> • Riduzione dimensionale del tumore rispetto allo studio pre-trattamento • Nessun cambiamento nelle lesioni dei forami della base cranica e nelle localizzazioni perineurali con le medesime caratteristiche di segnale ed enhancement delle indagini pretrattamento • Comparsa di enhancement liscio e sottile nei forami della base cranica e dei nervi cranici all'interno del campo di irradiazione 		
Alto livello di sospetto	3	3	<ul style="list-style-type: none"> • Nodulo o massa nella sede del primitivo, specialmente se di nuova comparsa o con caratteristiche di segnale ed enhancement simili a quelle del tumore primitivo • Uptake intenso e focale di FDG se la PET/TC è disponibile • Aumento dimensionale di tessuto o enhancement nei forami della base cranica o nelle localizzazioni perineurali, ulteriore obliterazione dei piani di clivaggio adiposi nelle sequenze T1 precontrastografiche e/o aumento del contrast enhancement o del tessuto patologico lungo i principali nervi che innervano il territorio del tumore primitivo 	<ul style="list-style-type: none"> • Tessuto linfonodale residuo con intenso uptake di FDG o aumento dimensionale o di enhancement • Linfonodo di nuovo riscontro o in aumento dimensionale [‡] con necrosi o contorni irregolari o intenso e focale uptake di FDG se la PET/TC è disponibile 	Biopsia se clinicamente indicata
Recidiva certa	4	4	<ul style="list-style-type: none"> • Progressione comprovata dall'anatomia patologica o progressione radiologicamente o clinicamente certa 		Gestione clinica

TUMORE PRIMITIVO T (1f)

* La prima RM post-trattamento ha funzione di studio baseline per futuri confronti. Alla prima RM post-trattamento, i forami della base cranica e i reperti perineurali sono indeterminati (in assenza di caratteristiche sospette per malattia residua o progressione come descritto nelle categorie NI-RADS 2 e 3) e si può presumere che possano essere riferibili ad alterazioni post-trattamento: assegnare la categoria NI-RADS 1, fino alla prossima RM

LINFONODI N (1, 1f)

† "Tessuto linfonodale residuo" – tessuto localizzato nella sede di un linfonodo patologico nell'esame pretrattamento. In questi casi, la presenza di margini irregolari e ridotto enhancement sono reperti attesi e da considerare probabili segni di risposta al trattamento, specialmente se non è presente uptake di FDG alla PET/TC.

TUMORE PRIMITIVO T (2a)

‡ Anomalie focali mucosali hanno la ragionevole probabilità di essere alterazioni correlate a terapia, specialmente se individuate nel primo esame post-trattamento, pertanto è prudente assegnare una classe NI-RADS 2 e raccomandare un second look clinico nella maggior parte dei casi. Se, invece, l'alterazione ha aspetto "mass-like" o nodulare e aumenta di dimensione nelle successive indagini, potrebbe essere consigliabile assegnare una classe NI-RADS 3.

TUMORE PRIMITIVO T (2b)

§ Se è presente una lesione mass-like in aumento dimensionale con segnale differente da quello della lesione originaria, si dovrebbe assegnare una classe NI-RADS 3, nonostante la differenza nelle caratteristiche del segnale.

** I tumori tendono a mostrare segnale intermedio nelle sequenze pesate in T2 ed enhancement intermedio dopo somministrazione di contrasto, mentre alterazioni con segnale T2 iperintenso ed enhancement intenso hanno più spesso significato reattivo o infiammatorio.

LINFONODI N (2, 3)

†† "Linfonodo di nuovo riscontro o in aumento dimensionale" – linfonodo che si sviluppa o cresce durante la sorveglianza (non presente o più piccolo nell'indagine pre-trattamento). In questi linfonodi, i contorni irregolari o la comparsa di necrosi sono da considerare caratteristiche patologiche certe. La presenza di estensione extranodale (ENE) evidenziata come invasione diretta di strutture adiacenti è un'altra caratteristica da considerare patologica. Questi reperti hanno significato differente rispetto ai margini irregolari o alla necrosi in linfonodi che hanno minore o uguale dimensione dopo terapia radiante e sono da considerare reperti post-trattamento attesi.

LINFONODI N (2)

‡‡ Questa linea guida riguardo la discordanza tra PET e MRI si applica solo se il tumore originario mostrava uptake di FDG.

- Se il tumore primitivo è sconosciuto, si utilizzi l'espressione "Primitivo ignoto". Se il primitivo non è individuabile (per artefatti dentali, movimento o altri motivi tecnici o è fuori dal FOV), si utilizzi l'espressione "P-x".
- La sorveglianza RM di carcinomi del distretto testa-collo è spesso mirata allo studio di una particolare area di interesse (ad esempio la base cranica nelle lesioni con estensione perineurale) e pertanto talvolta non è incluso in esame l'intero collo. Se la categoria "LINFONODI" non può essere assegnata, si utilizzi l'espressione "N-x".
- Le categorie NI-RADS sono progettate per l'uso dopo un trattamento definitivo/curativo per carcinomi del distretto testa-collo.

APPENDICE

Elementi necessari per la documentazione diagnostico-terapeutica

Parte generale comune e a tutte le discipline

- Anagrafica del paziente
- Caratteristiche della malattia (istologia, sede e sottosede, stadio clinico), se già accertata
- Comorbidità
- Allergie
- Abitudini voluttuarie (fumo espresso in pack/year, alcool). Per pazienti forti fumatori e bevitori consigliare la sospensione valutando programmi di supporto
- Caregiver
- Anamnesi non oncologica
- Anamnesi oncologica
- Raccolta della documentazione istologica e radiologica già in possesso del paziente. Se necessario richiedere completamento degli esami necessari per la stadiazione locoregionale e/o sistemica
- Esame obiettivo
- Performance status (espresso secondo la scala di Karnofsky Performance Status o ECOG)
- Dolore (espresso con scale multidimensionali o monodimensionali come NRS o VAS)
- Stato nutrizionale (valutare la necessità di consulto nutrizionale o avvio di nutrizione artificiale ed eventuale presenza di disfagia meccanica (valutazione logopedica e studio funzionale della deglutizione se necessario). Oltre alla valutazione oggettiva della disfagia (mediante scale come EORTC QLQ 30 H&N 35), si consiglia di utilizzare anche scale soggettive (p.e. MD Anderson Dysphagia Inventory MDADI). Anche in assenza di sintomi specifici, per pazienti con calo ponderale significativo (> 10% negli ultimi 3 mesi o fragili) è necessario valutare la necessità di una nutrizione enterale o il posizionamento di PEG profilattica.

- Valutazione di eventuali sintomi respiratori (dispnea, tirage)
- Valutazione dello stato odontoiatrico
- Valutazione dello stato psico-sociale e qualità di vita (se possibile attraverso la somministrazione di questionari validati come FACT, MDADI, EORTC ecc.)
- Valutazione del caregiver e della rete sociale del paziente
- Per pazienti con comorbidità significative valutare gli ultimi controlli effettuati presso lo specialista di riferimento
- Conclusioni in cui si illustra lo stadio del paziente
- Programma terapeutico

Se il programma terapeutico è stato già stabilito in sede si raccomanda di illustrare chiaramente al paziente il percorso terapeutico proposto, gli obiettivi e gli effetti collaterali (acuti e cronici) attesi.

Se disponibili, fornire informative scritte relative al suo percorso terapeutico.

Valutazione chirurgica

- Esame obiettivo completo con fibroscopia

Valutazione radioterapica

- Anamnesi non oncologica: raccogliere i dettagli di patologie che potrebbero avere impatto sull'indicazione e programmazione del trattamento radiante come patologie autoimmuni, presenza di pace-maker, ecc.
- In caso di pregressa radioterapia raccogliere i dettagli tecnici del pregresso piano di cura radioterapico
- Richiedere esami ematochimici di routine, compresa la funzionalità tiroidea
- Valutazione di oncologia medica
- Valutazione cardiologica (elettrocardiogramma e ecocardiogramma color doppler)

- Valutazione epatologica (soprattutto per i pazienti con potus attivo)
- Valutazione di eventuali patologie neurologiche (in caso di utilizzo dei taxani)
- Valutazioni di eventuali patologie dell'udito (in caso di utilizzo di platino)
- Richiedere esami ematochimici di routine

realizzato con il contributo incondizionato di

MERCK